Beyond Angiography Japan

Beyond Angiography Japan XXIX

会期 2025年3月27日（木）

会場 日石横浜ホール

大会長 大倉　宏之 岐阜大学医学部

副会長 福田　哲也 国立循環器病研究センター

参加費 3,000円

Harmonization and diversity in heart and vascular imaging

http://www.visitech.co.jp/baj/29

Harmonization and diversity in heart and vascular imaging

Beyond Angiographyは、米国でNissen教授（Cleveland Clinic）、Yock教授（Stanford University）らが中心となって発足した会で、日本でも1996年に山口徹先生、鈴木孝彦先生らを中心にBeyond Angiography Japanとして船出し、今回で第29回目を迎えることとなりました。本会ではBeyond Angiographyの名前のとおり、血管造影法の限界を補完する非侵襲的診断技術であるcoronary CTやCardiac MR、PETなど、血管内イメージング（IVUS、OCT/OFDI、NIRSIVUS、血管内視鏡）、さらに生理的な虚血の指標であるFFR, iFR, FFR-CTを取り上げ、それらの科学的根拠、臨床的有用性および安全性などについて詳細に検討し、発表や討論を通じて最新の知見が紹介され、虚血心疾患の病態の理解やカテーテル治療の発展に大きく貢献してきました。今回のテーマは、「Harmonization and diversity in heart and vascular imaging」としました。近年さまざまな侵襲的、非侵襲的検査診断法が開発され、すでに臨床応用がなされていますが、これらの検査方法を実際の診療でどのように使うべきなのか、適応や運用にどんな問題点があるのか、さらに求められるものは何か、得られた情報を患者の治療にどのように反映させるのかなどまだまだ多くの課題が残っています。放射線科医と循環器内科医で企画と運営を担当して、医師、メディカルスタッフ、開発企業を含む多くの職種に参加していただける企画を準備いたしました。本会は3つのシンポジウムと3つの口頭発表セッション、ポスターセッションで構成しております。若手からベテランまで幅広い世代の先生方から演題のご応募をいただきました。世代を超えて活発な議論が交わされることを期待しております。また、海外からは米国Presbyterian Brooklyn Methodist Hospitalでご活躍中の2名のインターベンション医、古林雄平先生、西毅先生にオンラインでご参加いただくこととなりました。米国における冠微小循環障害へのアプローチを日本人目線でご教授いただけるのではないかと楽しみにしています。学術集会の目的は最新の研究成果の発表と共に会員間の交流です。本会がご参加の皆様にとって意義あるものとなれば幸いです。

Beyond Angiography Japan XXIX
大会長　大倉　宏之（岐阜大学医学部）
副会長　福田　哲也（国立循環器病研究センター）

Beyond Angiography Japan
代表世話人　鈴木　孝彦（豊橋ハートセンター）

組　織

代表世話人　鈴木　孝彦　豊橋ハートセンター

世話人
天野　哲也　愛知医科大学
安藤　博彦　愛知医科大学
上村　史朗　川崎医科大学
宇都宮大輔　横浜市立大学
大倉　宏之　岐阜大学医学部
大竹　寛雅　神戸大学医学部附属病院
尾崎　行男　藤田医科大学岡崎医療センター
尾田済太郎　熊本大学病院
角田　恒和　土浦協同病院
城戸　輝仁　愛媛大学医学部
久米　輝善　川崎医科大学附属病院
越田　亮司　星総合病院
坂田　憲治　金沢大学病院
佐久間　肇　三重大学医学部
志手　淳也　大阪府済生会中津病院
下浜　孝郎　北里大学
新家　俊郎　昭和大学医学部
陣崎　雅弘　慶應義塾大学医学部
清家　史靖　愛媛大学医学部
園田　信成　佐賀大学医学部
高木　厚　済生会川口総合病院
高野　雅充　日本医科大学千葉北総病院
田中　信大　東京医科大学八王子医療センター
辻田　賢一　熊本大学大学院
土肥　薫　三重大学医学部
富澤　信夫　順天堂大学
中澤　学　近畿大学医学部
華岡　慶一　華岡青洲記念病院
日比　潔　横浜市立大学附属市民総合医療センター
福田　哲也　国立循環器病研究センター
藤井　健一　関西医科大学
本江　純子　菊名記念病院
前川裕一郎　浜松医科大学
松尾　仁司　岐阜ハートセンター
真鍋　徳子　自治医科大学　さいたま医療センター
村松　崇　藤田医科大学
森野　禎浩　岩手医科大学
矢嶋　純二　心臓血管研究所付属病院
米津　太志　東京科学大学病院

顧問
赤阪　隆史　西宮渡辺心臓脳・血管センター
木島　幹博　星総合病院
栗林　幸夫　山中湖クリニック　放射線診断センター
松岡　宏　朝倉さわやかクリニック
水野　杏一　公益財団法人　三越厚生事業団
望月　輝一　吉野病院
山岸　正和　大阪人間科学大学
山口　徹　虎の門病院

事務局長　寺島　充康　豊橋ハートセンター

参加者へのご案内

開催期間: 2025年3月27日(木)

開催場所: 日石横浜ホール
神奈川県横浜市中区桜木町一丁目1番地8
https://www.nybldg.jp/hall/index.html

大 会 長: 大倉　宏之(岐阜大学医学部)

副 会 長: 福田　哲也(国立循環器病研究センター)

参 加 費: 3,000円

事 務 局: 〒441-8071 愛知県豊橋市大山町五分取21
豊橋ハートセンター内
TEL: 0532-37-3377

運営事務局: 〒500-8262 岐阜県岐阜市茜部本郷1丁目46番地8
TEL: 058-257-2727

単位申請について:
日本心血管インターベンション治療学会(CVIT)専門医・認定医資格更新単位が1点取得できます。

呼び出し・伝言:
放送およびスライドでの呼び出しは行いません。

注意事項: 会場内での撮影・録画・録音はご遠慮ください。
撮影・録画は、必ず事務局の許可を得てください。
会場内では携帯電話は電源を切るかマナーモードにしてください。

飲　　食: ランチョンセミナーでは昼食をご用意いたします。

表　　彰: 一般演題セッション、およびポスターセッションでは優秀演題を選出し表彰します。
表彰は本会終了後、発表しますのでご発表者は会場内で待機してください。

演者（口述）の方へ

※発表時間

一般口演演題:1演題10分(発表7分、質疑応答3分)

※優秀演題の審査を行います。

優秀演題は表彰します。

優秀演題の発表は本会終了後の表彰式にて行います。(18:55～19:25)

優秀演題発表時に会場におられなかった場合は選考対象から外れますのでご了承ください。

表彰式終了後、記念撮影を行いますので呼ばれましたら壇上へお上がりください。

※PC受付について

- PC本体および電源ケーブルはご自身でご持参ください。
- ご発表の会場の会場内オペレーター席にてPC接続チェックをさせて頂きます。
- 受付にて受付後、セッション開始30分前までに会場内オペレーター席までPCおよび電源ケーブルをお持ちください。
- パソコンのスクリーンセイバー、スリープ機能およびパスワードロックは事前に解除してください。
- 接続はHDMIとなります。持込をされるパソコンの外部モニター出力端子の形状を必ず確認し、必要な場合は接続用の変換コネクターをご持参下さい。
- 液晶プロジェクターの解像度は、フルHD（1920×1080ピクセル）に対応しています。

※ご自身の発表の10分前までには、会場内、スクリーンに向かって左側の次演者席にお座りください。

※定時進行にご協力ください。

（当日は進行状況により座長の判断で時間の調整が入る場合があります。）

◇発表方法

1.口演発表は、コンピュータープレゼンテーションに限ります。

2.発表は、演台のモニターで確認しながら備え付けのマウスおよびキーボードで進めてください。

3.ご自身のPCが用意できない場合には前もって事務局までお知らせください。その場合の持ち込みメディアは、USBフラッシュメモリーまたはCD-Rのみとなります。

1.ご発表データの作成について

スライドサイズ（解像度）: 16:9（1920 × 1080）**推奨**

(1280×720)･(1440×1080)･(960×720)も可能です。

発表時の利益相反(COI)開示をお願いしております。 開示すべきCOIの有無に関わらず、発表スライドの2枚目（タイトルスライドの後）に入れてください。

2.ご発表データの受付について

データ受付場所: **各会場前方オペレーター卓**

※必ず**該当プログラム開始15分前まで**にデータチェックを完了して下さい。

PC本体のお持ち込み、USBメモリのお持ち込み、ともに可能ですが、PC本体での**ご発表を推奨**しております。

USBメモリの場合はファイルが再生されない可能性がございますので、スライドデータ以外に必ず動画データもお持ちいただきますようお願いいたします。

■ PC本体をお持ち込みの場合

- Windows、Macintoshのどちらも使用可能です。
- HDMIと呼ばれるモニター出力が必要です。
  変換コネクタは、ご自身でご持参ください。貸し出しは行っておりません。
  変換コネクタ付のPCをお持ち込み希望の場合、出力が弱いことがございますので合わせてデータもお持ちください。
  尚、上記以外での接続方法はお受けできませんのでご了承ください。
- スクリーンセーバーならびに省電力設定は事前に解除しておいてください。
- ACアダプタを必ずお持ちください。
- PCに保存されたデータの紛失を避ける為、ご発表データは必ずバックアップを取っておいてください。
- USBメモリに保存したバックアップのデータを一緒にご持参ください。
- ファイルに動画が含まれる場合は、PC受付にて再生チェックを必ず行ってください。
- 動画（音声）をご使用になる場合は、試写の際に必ずオペレーターにお申し出ください。

■ USBメモリをお持ち込みの場合

- **Windowsデータのみ**持込みが可能です。
- アプリケーションは以下のものをご用意します。
  Windows版 PowerPoint 2019
  動画アプリケーション Windows Media Player（MP4を推奨いたします）
- 持ち込まれるUSBメモリには、当日発表されるデータ（完成版）以外のデータを入れないようにしてください。
- 必ずバックアップデータも併せてご用意ください。
  バックアップデータを持参されなかったために発表が不可能となっても責任を負いかねますので、予めご了承ください。
- メディアを介したウィルス感染の事例がありますので、最新のウィルス駆除ソフトでチェックしてください。
- 発表者ツールのご使用は円滑な運営の観点からお断りさせていただいております。

会場案内図

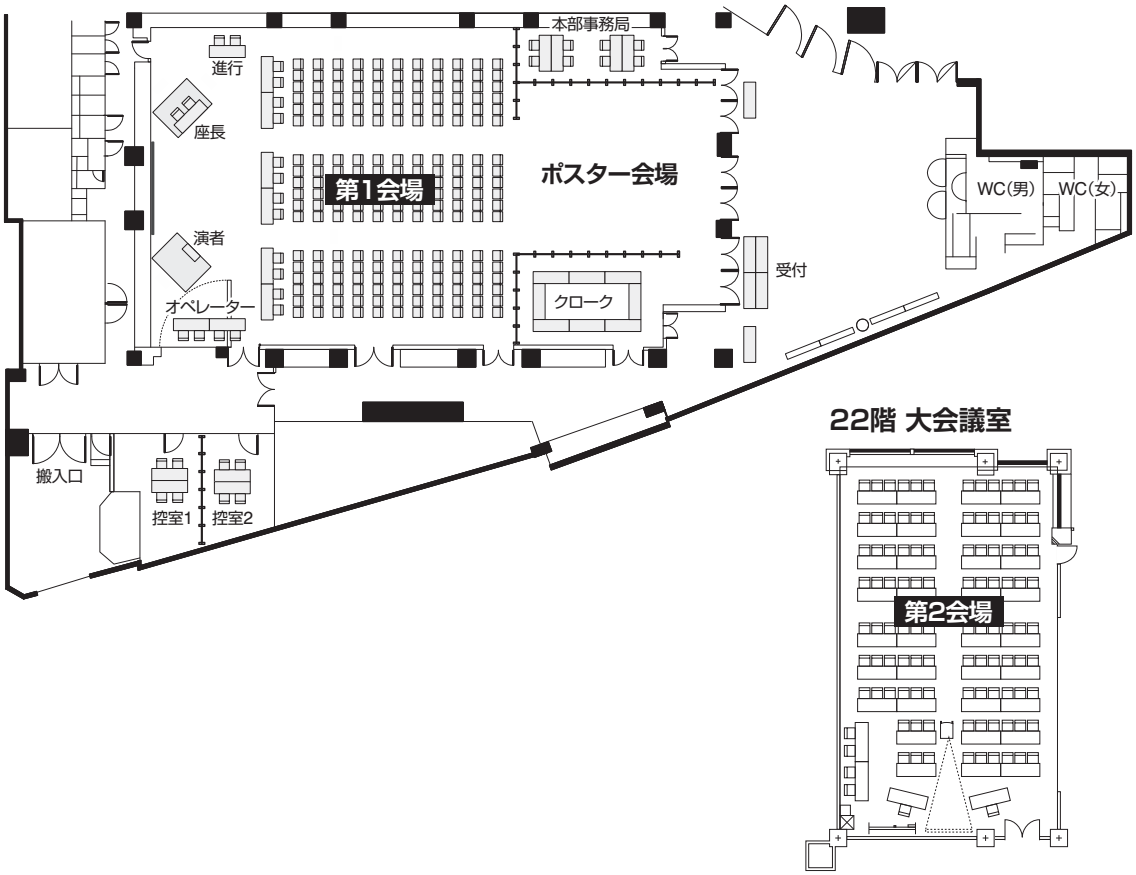

日石横浜ホールへのアクセス

■鉄道・徒歩の場合
JR京浜東北・根岸線、横浜市営地下鉄の「桜木町」駅から徒歩4分です。
駅前広場から「動く歩道」に乗り、途中で左折。
県民共済プラザビルを過ぎれば、そこが3Fエントランスです。

みなとみらい線の「みなとみらい」駅からは、ランドマークを通り抜け徒歩6分です。

■バスご利用の場合
横浜市営バスの「紅葉坂」停留所下車2分です。

■お車の場合
首都高速神奈川1号横羽線　みなとみらい出入口からもすぐです。

横浜方面からの車は、まず左折し、次の信号も左折。そして高速に入らないように左折し、横浜銀行を過ぎてまた左折です。

石川町方面からの車は、まず直進し、次の信号を右折。T字路を右折し、横浜方面からの出入口の前でまた右折。あとは同じです。

Program at a glance

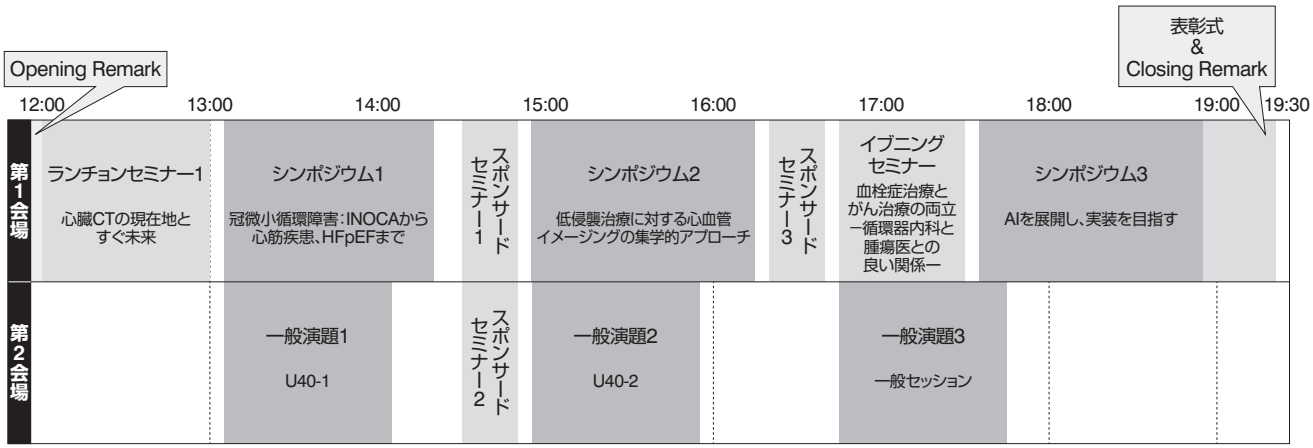

プログラム　第1会場

11:55-12:00 **Opening Remark**

12:00-13:00 **ランチョンセミナー1**
「心臓CTの現在地とすぐ未来」
座長：天野　哲也（愛知医科大学）
It's time for Photon-counting CT NAEOTOM Alpha
鈴木　和明（シーメンスヘルスケア株式会社）
CT-guided PCI～CTを用いた新たなPCIの治療戦略～
大橋　寛史（愛知医科大学）
共催：シーメンスヘルスケア株式会社

13:05-14:25 **シンポジウム1**
「冠微小循環障害：INOCAから心筋疾患、HFpEFまで」
座長：田中　信大（東京医科大学八王子医療センター）　高木　厚（済生会川口総合病院）
PCIと微小循環障害
西　毅（千葉大学医学部）
Angiography-based assessment of coronary microvascular function
古林　雄平（Presbyterian Brooklyn Methodist Hospital, USA）
HFpEFと冠微小循環障害
加藤　真吾（横浜市立大学）
アンモニアPETによる冠微小循環障害
立石　恵実（国立循環器病研究センター）
共催：日本メジフィジックス株式会社

14:30-14:50 **スポンサードセミナー1**
「STEMI症例におけるOCTの有用性について」
座長：新家　俊郎（昭和大学病院）
演者：若林　公平（昭和大学江東豊洲病院）
共催：アボットメディカルジャパン合同会社

14:55-16:15 **シンポジウム2**
「低侵襲治療に対する心血管イメージングの集学的アプローチ」
座長: 園田　信成（佐賀大学医学部）　福田　哲也（国立循環器病研究センター）

血管内イメージングによる石灰化病変
湊口　信吾（岐阜大学医学部附属病院）

CT・心エコー図で心臓弁膜の石灰化に迫る:TAVIからTMVRまで
加藤奈穂子（東京ベイ・浦安市川総合医療センター）

大血管（ステントグラフト）
本郷　哲央（大分大学医学部）

末梢血管
小川　普久（東海大学医学部付属八王子病院）

16:20-16:40 **スポンサードセミナー3**
「New Cutting balloon『KIZASHI』」
座長: 加藤　大雅（福井県立病院）

New Cutting balloon『KIZASHI』の有用性(仮)
湊口　信吾（岐阜大学医学部附属病院）　共催:株式会社カネカメディックス

16:45-17:30 **イブニングセミナー**
「血栓症治療とがん治療の両立 ー循環器内科と腫瘍医との良い関係ー」
座長: 峯岸慎太郎（横浜市立大学）
演者: 田中　善宏（岐阜大学）　共催:第一三共株式会社

17:35-18:55 **シンポジウム3**
「AIを展開し、実装を目指す」
座長: 大竹　寛雅（神戸大学医学部附属病院）　富澤　信夫（順天堂大学）

冠インターベンションにAIを実装する
久米　輝善（川崎医科大学）

AI IVUSへの期待(Avvigo+)
井村　慎志（岡村記念病院）　共催:ボストン・サイエンティフィック ジャパン株式会社

AIを用いて冠動脈CTの画質を改善する
河合　秀樹（藤田医科大学循環器）　共催:キヤノンメディカルシステムズ株式会社

心臓核医学における人工知能の役割と展望
大滝　裕香（榊原記念病院）　共催:PDRファーマ株式会社

18:55-19:25 **表彰式&Closing Remark**

13:05-14:05 **一般演題1「U40-1」** ※優秀演題は表彰いたします。

座長: 岡田　興造（横浜市立大学附属市民総合医療センター）　村松　崇（藤田医科大学）

審査: 赤阪　隆史（西宮渡辺心臓脳・血管センター）　福田　哲也（国立循環器病研究センター）
矢嶋　純二（心臓血管研究所付属病院）

U-001 **LDL-C管理下における高Lp(a)血症の意義: NIRSのMaxLCBI4mmデータ・症例経験からの考察**
渡部ともみ（国立循環器病研究センター）

U-002 **機能的冠動脈狭窄を認めない透析依存の末期腎不全患者における冠微小循環障害の有病率、特徴、予後との関連**
吉川　宏（平塚共済病院）

U-003 **冠攣縮誘発試験によりUnusual vasospastic anginaと診断した二症例**
山田　良大（岐阜ハートセンター）

U-004 **ドブタミン負荷によるdiastolic FFR評価が有用であったmyocardial bridgeの一例**
柏子見茉緒（岐阜大学医学部附属病院）

U-005 **ファブリー病における微小循環障害についてCoroFlowを用いて検証した一例**
成瀬　元気（岐阜大学医学部附属病院）

U-006 **冠血流予備量（CFR）と左房容積指数（LAVi）による非閉塞性冠動脈疾患（INOCA）患者の予後層別化**
伊藤　諒（横須賀共済病院）

14:30-14:50 **スポンサードセミナー2**
「CT画像を活用したストレイン解析の実践と臨床価値」

座長: 宇都宮大輔（横浜市立大学）

演者: 吉田　和樹（愛媛大学大学院）　共催：ザイオソフト株式会社

14:55-15:55 **一般演題2「U40-2」** ※優秀演題は表彰いたします。

座長: 高木　厚（済生会川口総合病院）　佐久間　肇（三重大学医学部）

審査: 尾崎　行男（藤田医科大学病院国際医療センター）　角田　恒和（土浦協同病院）
米津　太志（東京医科歯科大学医学部附属病院）

U-007 **機能的虚血陰性冠動脈病変における冠動脈造影での病変形態分類（びまん性もしくは単純性）と予後の関係**
桐ヶ谷英邦（横浜市立大学附属市民総合医療センター）

U-008 **僧帽弁置換術後の弁周囲逆流に対してPhoton counting CTを用いて逆流口を同定し心尖部アプローチでの経カテーテル弁周囲逆流閉鎖術を施行した1例**
髙橋　健（東京科学大学病院）

U-009 **CTAから得られたPerivascular adipose tissue attenuationと非破裂性腹部大動脈瘤への大動脈ステントグラフト内挿術後の予後との関係**
松濱　考志（神戸大学医学部附属病院）

U-010 **STEMIを発症したCT-FFR陰性の右冠動脈病変の一例**
黒河　司（愛媛県立中央病院）

U-011 **胃大網動脈バイパス血管へ血行再建を行った症例**
山下　享芳（熊本大学病院）

U-012 **PPG（引き抜き圧勾配）によって評価された生理学的病変パターンとPCI後の冠血流容量(CFC)改善との関連**
上野　弘貴（土浦協同病院）

16:45-17:45 **一般演題3「一般セッション」** ※優秀演題は表彰いたします。

座長：大竹　寛雅（神戸大学医学部附属病院）　寺島　充康（豊橋ハートセンター）

審査：大倉　宏之（岐阜大学医学部）　新家　俊郎（昭和大学医学部）　鈴木　孝彦（豊橋ハートセンター）

M-001 **待機的PCI後心筋障害発症予防におけるエキシマレーザーの有効性に関する検討**

木村　茂樹（国際医療福祉大学三田病院）

M-002 **2型糖尿病合併冠動脈疾患における残余リスクとしての中性脂肪の意義：大動脈内視鏡による研究**

小嶋　啓介（日本大学医学部附属板橋病院）

M-003 **生理学的指標を用いた機械学習での冠動脈疾患患者の予後予測**

山口　正男（横浜南共済病院）

M-004 **全身用リング型半導体SPECT/CT装置を用いた負荷心筋血流SPECT検査の至適収集時間の検討**

村田　亮洋（愛媛大学大学院医学系研究科）

M-005 **虚血性非閉塞性冠疾患へのリポ蛋白(a)の影響**

山田亮太郎（川崎医科大学）

M-006 **IQ-FFR (Intravascular ultrasound Quantitative method)を用いた、冠動脈イメージングによりFFR計測を行った症例の検討**

大久保宗則（岐阜ハートセンター）

デジタルポスターセッション

ポスターセッション1

審査：安藤　博彦（愛知医科大学）　大久保宗則（岐阜ハートセンター）　日比　潔（横浜市立大学医学部）

P-001 PCSK9阻害薬による左主幹部不安定plaqueの形態的及び機能的安定化
勝然　進（NTT東日本関東病院）

P-002 包括的冠動脈機能評価の結果、左冠動脈で冠攣縮性狭心症、右冠動脈で冠微小血管攣縮の診断に至った一例
渡邊　崇弘（土浦協同病院）

P-003 左室壁運動改善後のIMRが高値であったたこつぼ心筋症の一例
大野　広貴（愛媛県立新居浜病院）

P-004 冠動脈CTにて冠動脈高度石灰化を認めたがFFR-CTで正確に評価でき得た冠攣縮性狭心症の一例
安藤　康晃（愛知医科大学病院）

P-005 OCTおよびFFRガイド下PCIを施行した冠攣縮の関与が示唆されたACSの1例
兒玉　悠暉（津山中央病院）

P-006 20年経過したベアメタルステント内のCalcified NeoatherosclerosisにIVLが有用であった一例
和山　啓馬（国立循環器病研究センター）

P-007 Stage G5腎不全を合併したACSにZero-contrast PCIを施行した1例
佐藤　千聡（昭和大学江東豊洲病院）

P-008 modified balloon、Atherectomy deviceで拡張不十分な冠動脈瘤内の高度石灰化病変に対し、IVUS, OCTによる評価下にIVL治療が奏功した一例
山口　雄大（横須賀共済病院）

ポスターセッション2

審査：宇都宮大輔（横浜市立大学）　城戸　輝仁（愛媛大学医学部）　高野　雅充（日本医科大学千葉北総病院）

P-009 Bentall術後LMT吻合部狭窄を呈した2症例の特徴的IVUS所見について
中島　史暁（佐賀大学医学部付属病院）

P-010 Calcified neoatherosclerosisによるステント内再狭窄に対してIVLを用いたPCIが有効であった一例
北崎　裕敬（和歌山県立医科大学）

P-011 複数のImaging modalityを用いるも出血点の診断に難渋した大伏在静脈グラフト仮性瘤の一例
浅野　峻見（岩手医科大学）

P-012 プラーク内出血と鑑別を要するFocal intimal disruptionの一例
久米　輝善（川崎医科大学）

P-013 冠動脈スパスムに伴うIntraplaque HemorrhageとErosionによりAMIをきたした一例
山下　裕貴（東京医科大学八王子医療センター）

P-014 IgG4関連冠動脈炎に対する冠動脈周囲脂肪組織解析による炎症評価の有用性
北原　慧（柏厚生総合病院）

P-015 CABG後の虚血性左室収縮機能不全を伴う重度石灰化病変に対するCCTAガイド下でのIVLを用いた治療戦略
柳　俊伍（愛知医科大学病院）

P-016 冠動脈疾患を合併した左側部分心膜欠損症の一例
竹村　昭宣（豊橋ハートセンター）

P-017 心不全加療が難渋した症例に対してBMIPPシンチグラフィにより中性脂肪蓄積心筋血管症（TGCV）と診断した1例
田仲　隼士（泉大津急性期メディカルセンター）

P-018 腸間膜動脈閉塞症を伴う心内血栓の一例
坂井ひかり（佐賀大学病院）

一般演題抄録

U-001

LDL-C 管理下における高 Lp(a) 血症の意義：NIRS の MaxLCBI4mm データ・症例経験からの考察

１）国立循環器病研究センター 心臓血管内科 冠疾患科
２）大阪医科薬科大学 循環器内科
○渡部 ともみ[1)]、片岡 有[1)]、宍倉 大介[2)]、片迫 彩[1)]、中尾 一泰[1)]、髙木 健督[1)]、大塚 文之[1)]、浅海 泰栄[1)]、野口 輝夫[1)]

症例は 70 歳代男性。ACS にて入院 (回旋枝 90%、右冠動脈近位部 75%: FFR0.93)。回旋枝へ PCI を施行し高用量スタチン・エゼチミブを開始した (退院時 LDL-C=63mg/dL)。しかしながら、6 ヶ月後に NSTEMI を発症し右冠動脈近位部病変が 99% に進展しており PCI 施行。NIRS により描出される $maxLCBI_{4mm}$ は 800 と高値であり、高 Lp(a) 血症 (=79.2mg/dL) も伴っていた。本症例経験を基に、NIRS により観察した冠動脈疾患症例 439 例において、LDL-C<70mg/dL, Lp(a)<50mg/dL の有無を基に 4 群に分類し $maxLCBI_{4mm}$ を比較した。LDL-C<70mg/dL のみならず Lp(a)<50mg/dL も呈した症例は、他群に比して有意に $maxLCBI_{4mm}$ が低値であった (OR=0.30; 95%CI=0.13-0.68, p<0.01)。本症例・解析結果から、ガイドラインに準じた LDL-C 管理下でも高 Lp(a) 血症に伴う残余リスクの関与が示唆された。

U-002

機能的冠動脈狭窄を認めない透析依存の末期腎不全患者における冠微小循環障害の有病率、特徴、予後との関連

１）平塚共済病院　循環器内科
２）横須賀共済病院　循環器内科
３）横浜南共済病院　循環器内科
４）東京科学大学　循環器内科
○吉川宏[1)]、村井典史[2)]、疋田浩之[2)]、伊藤諒[2)]、山口正男[3)]、菅野義典[4)]、高橋淳[2)]、藤井洋之[3)]、米津太志[4)]、笹野哲郎[4)]

背景：冠微小循環障害（CMD）は様々な心疾患の背景に存在し、予後不良と関連する。しかし、透析に依存した末期腎不全患者の CMD についてはエビデンスが十分でない。本研究の目的は、血液透析（HD）患者における CMD の有病率、特徴、および予後への影響を明らかにすることである。

方法と結果：心筋虚血を疑う症状があるが、機能的な心外膜の冠動脈狭窄を認めない 585 名の患者（うち 47 名が HD 患者）を対象に、Pressure WireTM X (Abbott) を用いて冠動脈の生理学的評価を施行した。傾向スコアマッチング（1:2）を用いて、HD 患者 47 人に対して、年齢・性別・高血圧症・糖尿病・脂質異常症・喫煙歴という CMD の既知のリスク因子がマッチする 94 名の非 HD 患者を抽出した。Microvascular resistance reserve (MRR)、baseline microvascular resistance (b-IMR)、hyperemic microvascular resistance (IMR) を測定し、HD 患者と非 HD 患者で比較した。HD 患者の MRR は非 HD 患者と比較して有意に低かった（median［IQR］: 2.22［1.95, 3.46］vs. 4.00［2.82, 5.59］, p < 0.001）。MRR<3.0 をカットオフとすると、HD 患者では有意に微小循環障害を認める割合が多かった（68.1% vs. 29.8%, p < 0.001）。HD 患者で MRR が低いことは、非 HD 患者に比べて b-IMR が低いこと（46.0［28.4, 63.4］vs. 69.6［46.0, 97.1］, p < 0.001）に起因していた。一方、IMR は両群間で有意差が認められなかった（17.5［12.8, 26.6］vs. 19.1［11.9, 25.7］, p = 0.73）。また、HD 患者において、MRR の値は、透析の継続期間や末期腎不全の原疾患とは相関しなかった。主要エンドポイント（全死亡および心不全）を予測するための MRR の最適なカットオフ値は、HD 患者で 2.2、非 HD 患者で 2.4 であった。カプランマイヤー法による生存期間解析では、HD 患者と非 HD 患者の両方において、MRR が低い群は MRR が保たれている群と比較してエンドポイント発生が有意に多かった（HD 患者：χ 2=5.6, P=0.018、非 HD 患者：χ 2=13.1, P<0.001）。

結論：血液透析に依存した末期腎不全患者において冠微小循環障害は高頻度に認められ、安静時の微小血管抵抗が低いことが特徴であった。MRR は透析患者と非透析患者の両方で予後予測に有用であった。

U-003

冠攣縮誘発試験により Unusual vasospastic angina と診断した二症例

岐阜ハートセンター　循環器内科
○山田　良大、川瀬　世史明、大久保　宗則、中川　正康、松尾　仁司

冠攣縮性狭心症（Vasospastic angina: VSA）の主症状は胸痛である。今回胸痛のない患者に対して冠攣縮誘発試験を行い、VSA と診断した二症例について報告する。
60 代男性 (Case 1)。動悸で受診し、VT（HR 200bpm）あり、DC で停止した。その後心電図でⅡ aVf,V4-6 で ST 上昇を認めたが、胸痛を認めず、CAG で冠動脈に有意狭窄を認めなかった。Tl+BMIPP シンチで心尖部にミスマッチあり、後日冠攣縮誘発試験を行い、LAD に高度狭窄が誘発され、初回の胸痛を認めた。
60 代男性 (Case 2)。繰り返す失神の精査で紹介となる。失神前に嘔気と胸部不快を自覚していた。CT にて LAD 近位部に中等度狭窄あり、CAG で同部位に 50-75% 狭窄あり (FFR: 0.79)。冠攣縮誘発試験では LCA に高度狭窄が誘発され、初回の胸痛を認めた。二症例を VSA と診断し、薬物治療を導入後、VT や失神なく経過している。
VSA は稀に VT や失神を合併し、致命的となる。VSA を疑う症例に対して冠攣縮誘発試験を積極的に行い、診断を付けることで患者の QOL や予後を改善させる可能性がある。

U-004

ドブタミン負荷による diastolic FFR 評価が有用であった myocardial bridge の一例

岐阜大学医学部附属病院　循環器内科
○柏子見茉緒、山本沙央里、石黒まや、成瀬元気、湊口信吾、三輪裕高、渡邉崇量、
山田好久、金森寛充、大倉宏之

【背景】
冠動脈の一部が心筋内を走行することがあり、冠動脈を取り囲む心筋組織は myocardial bridge (MB) と呼ばれている。 収縮期に冠動脈圧迫を引き起こすのみならず、圧迫の影響は拡張期にも及び拡張期の血流障害により虚血を生じる場合がある。全心周期の冠動脈圧と大動脈圧の比から算出される通常の fractional flow reserve (FFR) では診断困難な場合があり、MB では拡張期 FFR(diastolic FFR: dFFR) を用いることが推奨される。また、虚血の誘発にはドブタミンが用いられている。

【症例】
50 歳代男性。主訴は労作時胸部絞扼感であった。労作性狭心症を疑い冠動脈造影を行ったところ、冠動脈に有意狭窄はなく左前下行枝中間部に MB を認めた。FFR は 0.86 であったが、MB による虚血を疑いドブタミン負荷試験を施行した。最大 50 γまで漸増後、dFFR は 0.75 と低下し、MB による虚血と診断した。β遮断薬による治療を開始したところ、労作時胸部絞扼感は改善した。

【考察】
MB による虚血評価は通常の FFR のみでは困難な場合が多い。特に拡張期血流障害は従来の評価法で検出しにくく、ドブタミン負荷試験を用いた評価が有用である。本症例ではドブタミン負荷により収縮力を増加させることにより労作時の冠動脈圧迫を増強させるとともに、心拍数を増加させることにより拡張期の灌流時間を減少させて、MB による心筋虚血を再現し評価可能であった。

【結論】
ドブタミン負荷 dFFR は、MB による機能的虚血評価と治療方針決定に有用であった。

U-005

ファブリー病における微小循環障害について CoroFlow を用いて検証した一例

岐阜大学医学部附属病院　循環器内科
○成瀬元気、山本沙央里、石黒まや、湊口信吾、三輪裕高、渡邉崇量、山田好久、
高杉信寛、大倉宏之

【背景】
ファブリー病は、α - ガラクトシダーゼ A の遺伝的欠損によって引き起こされる希少疾患であり、グロボトリアオシルセラミド (Gb3) の細胞内蓄積が特徴である。心血管系においては左室肥大が一般的に認められるが、我々は以前ファブリー病の心筋生検所見で冠微小血管への Gb3 の蓄積を認めたことを報告しており、冠微小循環障害との関連性に注目している。
【症例】
40 歳代男性。20 歳代の時に腎生検でファブリー病の診断を受け酵素補充療法を行っている。安静時胸痛の精査目的で入院となり、冠動脈造影およびエルゴノビン（EM）負荷試験、CoroFlow を用いた冠微小循環の評価をおこなった。その結果、冠動脈に有意狭窄はなく、EM 負荷試験は陽性、冠血流予備能 (CFR) は 1.6、微小血管抵抗指数 (IMR) は 42 となり、冠攣縮性狭心症および冠微小循環障害と診断した。同時に行った心筋生検では Gb3 は心筋細胞と毛細血管伴細胞に蓄積していた。
【考察】
本症例の胸痛は EM 負荷試験から冠攣縮性狭心症であると同時に ColoFlow を用いることで微小循環障害を合併と診断された。心筋生検にて微小血管への Gb3 の蓄積は血管内皮ではなく伴細胞のみに確認できた。経過から酵素補充療法により血管内皮への効果は得られたが伴細胞への蓄積は継続していたと考える。伴細胞は毛細血管の収縮、拡張、透過に作用し微小循環を制御することから本症例の微小循環障害は伴細胞の機能障害に起因したと推測する。CoroFlow はファブリー病の血流障害へのさらなる理解や治療手段の確立に寄与する可能性がある。
【結語】
本症例において、CoroFlow を用いた評価が冠微小循環の病態生理を理解する上で有用であった。

U-006

冠血流予備量（CFR）と左房容積指数（LAVi）による非閉塞性冠動脈疾患（INOCA）患者の予後層別化

1）横須賀共済病院　循環器内科　2）横浜南共済病院　循環器内科　3）東京科学大学病院　循環器内科
○伊藤　諒[1)]、村井　典史[1)]、山口　正男[2)]、疋田　浩之[1)]、菱刈　景一[1)]、
藤井　洋之[2)]、高橋　淳[1)]、米津　太志[3)]、笹野　哲郎[3)]

背景
冠微小循環障害（CMD）は予後不良で包括的な病態で、適切な層別化が重要である。CMD と左室拡張機能障害（LVDD）の関連が報告されており、本研究では左房容積指数（LAVi）に注目し、両者の予後的意義を検討した。
方法と結果
狭心症が疑われ CAG を施行され、冠動脈生理学的評価にて有意狭窄ない (FFR>0.80) 330 名の患者を対象とした。107 名（32.4%）が CMD（CFR<2.5）を有し、75 名（22.7%）が LVDD（LAVi>34 mm^3/m^2）を示した。患者は以下の 4 つのグループに分類された：グループ 1（CFR、LAVi 共に正常、N=180）、グループ 2（LAVi のみ異常、N=43）、グループ 3（CFR のみ異常、N=75）、グループ 4（CFR、LAVi 共に異常、N=32）。MACE は心血管死、急性冠症候群、または心不全による入院とした。2 年間の MACE 発生率はグループ 1 から 4 で 1.2%、0%、4.6%、30.0% であった。グループ 4 は、他の群より有意に高いハザード比を示した（HR 3.2; 95%CI: 1.9–5.3、HR 3.6; 95% CI: 1.3–10.2、HR 9.7; 95% CI: 2.7–35.2）。
結論
CFR 低下と LAVi 上昇を併せ持つ患者は、MACE リスクが有意に高かった。CFR と LAVi を組み合わせることで、有意な冠動脈狭窄を認めない患者におけるリスクの層別化が期待される。

U-007

機能的虚血陰性冠動脈病変における冠動脈造影での病変形態分類（びまん性もしくは単純性）と予後の関係

横浜市立大学附属市民総合医療センター　心臓血管センター
○桐ヶ谷英邦、岡田興造、菅野晃靖、日比潔

背景：
Fractional flow reserve(FFR) を用いて虚血陽性と診断された病変において、びまん性病変に対する経皮的冠動脈インターベンションの臨床成績は、単純病変に対するものよりも予後が悪いことは報告されている。一方で FFR が陰性で血行再建が defer された病変において単純性病変とびまん性病変での予後の比較に関する報告はない。我々は虚血陰性病変における長期予後と冠動脈造影での病変形態分類の関係を検討した。
方法と結果：
FFR>0.80 で虚血が陰性と判断され、血行再建が defer された連続 157 病変 (138 人) において予後を後ろ向きに検討した。単純性病変は対象血管に狭窄長が 20mm を超えない病変一つのみ認める場合と定義し、それ以外をびまん性病変とした。主要アウトカムは target-vessel revascularization(TVR) と定義した。観察期間の中央値は 72 ヶ月であり、TVR は 20 病変（13%）に認めた。TVR 群では、非 TVR 群と比較して、より若年者が多く (65 ± 10 vs. 71 ± 9, p=0.0071)、高血圧 (90% vs.69%, p=0.031)、脂質異常症の罹患率 (80% vs. 56%, p=0.035) が高く、冠動脈造影時にスタチンを内服している患者が多く (90% vs. 62%, p=0.0069)、びまん性病変が多かった (60% vs. 28%, p=0.0066)。多変量解析ではびまん性病変 (HR: 3.91, 95% CI: 1.35 to 11.3, p=0.0118) が独立した予後予測因子であることが判明した。
結論：FFR 陰性病変でもびまん性病変は単純性病変と比較して予後が悪く、より注意深い観察と内服加療の強化が必要になる可能性が示唆された。

U-008

僧帽弁置換術後の弁周囲逆流に対して Photon counting CT を用いて逆流口を同定し心尖部アプローチでの経カテーテル弁周囲逆流閉鎖術を施行した１例

１）東京科学大学循環器内科
２）東京科学大学心臓血管外科
○髙橋健[1)]、菅野義典[1)]、角田貴大[1)]、松田祐治[1)]、平澤憲祐[1)]、杉山知代[1)]、大石清寿[2)]、米津太志[1)]、藤田知之[2)]、笹野哲郎[1)]

症例は 85 歳女性。2007 年に僧帽弁狭窄症・閉鎖不全症、三尖弁閉鎖不全症、発作性心房細動に対して僧帽弁置換術（機械弁 , SJM mitral 27mm)、三尖弁形成術、Maze 術が施行され、ワルファリンによる抗凝固療法を継続して行っていた。2024 年３月に労作時の息切れ症状を認め、採血検査にて Hb 6.8g/dl、LDH 1342U/L と溶血性貧血が疑われた。経食道心エコー図検査にて中等度の僧帽弁周囲逆流（Moderate PVL）を認め、PVL を契機にした溶血が疑われた。当初は外来での保存的加療を行なっていたが、貧血に対して頻回な輸血を要する状態となり、PVL に対しての治療介入が検討された。高齢であり周術期の合併症のリスクが高いことが考慮され、経カテーテル弁周囲逆流閉鎖術専用デバイス（Occlutech PLD ○ R）による止血が検討された。術前の Photon counting CT を用いた心臓 CT を撮像すると、大動脈弁を 12 時とした時の５-6 時方向の後尖側に 6.4mm × 2.8mm 台の弁周囲逆流部位を同定した。11 月 13 日に小開胸による経心尖部アローチにて Occlutech PLD を用いて欠損孔閉鎖時術が施行され PVL の減少が得られた。術後は輸血を要することなく内服加療による保存的加療にて経過し、12 月 18 日に退院となった。Photon counting CT は非常に高い空間分解能や優れた S/N 比を有しており、機械弁によるアーチファクトを低減することが可能である。本症例のように病状の理解が複雑な症例においては、術前の経食道エコー図のみならず CT を含めた複数のモダリティでの評価が有効と考えられ、ここに報告する。

U-009

CTA から得られた Perivascular adipose tissue attenuation と非破裂性腹部大動脈瘤への大動脈ステントグラフト内挿術後の予後との関係

１）神戸大学医学部附属病院　循環器内科、２）神戸大学医学部附属病院　心臓血管外科
３）神戸大学医学部附属病院　放射線診断・IVR 科
○松濱　考志[1)]、大竹　寛雅[1)]、岡田　健次[2)]、高橋　宏明[2)]、山中　勝弘[2)]、
井上　大志[2)]、白木　宏長[2)]、山口　雅人[3)]、佐々木　康二[3)]、元津　倫幸[3)]

【背景】腹部大動脈瘤 (AAA) に対する比較的低侵襲な治療法として、大動脈ステントグラフト内挿術 (EVAR) が広く行われている。血管造影コンピュータ断層法 (CTA) を用いて計測される大動脈周囲脂肪組織 CT 値減衰 (PVAT attenuation) は AAA の進行との関連などが知られている。しかし、EVAR 後の予後との関連は十分に明らかとなっていない。【方法】EVAR 術前に CTA を施行された 271 人の非破裂性 AAA 患者を対象とし、その予後と PVAT attenuation との相関を調査した。主要評価項目は全死亡、心筋梗塞、脳卒中、大動脈瘤の再治療、全ての血管治療の複合エンドポイントである主要脳心血管イベント (MACCE) とした。【結果】追跡期間の中央値は 1270 日で、95 人の患者に MACCE を認めた。Cox 回帰分析では、術前の高感度 CRP の値 (HR:1.04; 95%CI:1.01-1.07; P=0.002) と PVAT attenuation(HR:2.08; 95%CI:1.49-2.42; P<0.001) は独立して MACCE と関連していた。従来の心血管リスク因子、CT 所見でのリスク因子に PVAT attenuation の解析を統合することで、MACCE の識別能と再分類能が有意に向上した。【結論】EVAR 術前の CTA 解析に PVAT attenuation の評価を加えることで、非破裂性 AAA に対する EVAR のリスク層別化や、MACCE の予測に役立つ可能性がある。

U-010

STEMI を発症した CT-FFR 陰性の右冠動脈病変の一例

愛媛県立中央病院　循環器科
○黒河司、岡山英樹、香西祐樹、風谷卓郎、城戸信輔、松田健翔、川村豪、川田好高、
日浅豪、山田忠克

症例は 70 代男性。近医で高血圧症に対して外来加療されていた。半年前から労作時の胸部症状を認めており、虚血性心疾患の精査目的に紹介となった。冠動脈ＣＴで右冠動脈中間部に napkin ring sign を有する不安定プラークを認めたが、CT-FFR は 0.82 と陰性であった。また左冠動脈前下行枝は focal な狭窄病変はなく gradual pattern ではあるが、CT-FFR は抹消で 0.66 であった。脂質低下療法に加えて CAG をすすめたが経過観察を希望され、スタチンの内服もされなかった。CT 施行から 8 か月後に失神を主訴に当院に救急搬送され、下壁の STEMI の診断で CAG が施行された。CT で不安定プラークが指摘されていた右冠動脈中間部で完全閉塞を認め、Primary PCI を施行した。IVUS では責任病変部は血栓と attenuated plaque を認めた。最終的に DES を 1 本留置し TIMI3 で手技を終了した。現在のところプラークの不安定性に基づいた予防的 PCI の推奨はされていないが、積極的な脂質低下療法によるプラークの安定化効果は多数報告されている。CT による虚血陰性の不安定プラークの同定から 8 か月後に STEMI を発症した一例を経験したため報告する。

U-011

胃大網動脈バイパス血管へ血行再建を行った症例

熊本大学病院　循環器科
○山下　享芳、日下　裕章、辻田　賢一

症例は 71 歳男性。狭心症や非 ST 上昇型心筋梗塞を発症し、PCI と CABG を複数回施行されている。H21 年 1 月に労作性狭心症に対して初回の PCI(#5-6、#6-7、#1 DES) が施行された。同年 5 月に stent jail された #11 99% に POBA、12 月に #2 99% に DES 留置。H28 年に rePCI(#2-3 DES、#11 DES)、H30 年 6 月に rePCI(#2 DES、#7 DCB) 施行された。同年 8 月の CAG で #8 90%、#13 90%、#3 75% を認めた。進行した大動脈弁狭窄症もあり 10 月に AVR+CABG(LITA-LAD、Ao-SVG-4PD-4AV、A0-SVG-D1-PL) を施行された。R3 年に NSTEMI 発症し、CAG で両 Ao-SVG 閉塞と #2 90% と #12 99% を認め PCI(DCB) 施行。R4 年 1 月に心筋シンチで側壁下壁に SDS13 点の再分布所見を認め、PCI(#1-2 DCB、#13 DES+DCB) を施行。R5 年 1 月に再度心筋シンチで SDS14 点の再分布所見を認め、CAG で #13 99%、#2 99% を認めた。4 月に 2 回目の CABG(GEA-4AV-PL) を施行された。R6 年 3 月の確認造影で GEA に 90% 狭窄を認めたため、今回 PCI の方針となった。左鼠径から Hyperion IM でアプローチし、6FrEZguide40cm サポート下に手技を行った。IVUS では高度石灰化結節病変であり、石灰化の volume reduction が必要と判断された。Diamondback で ablation し、DES 留置し良好な血管の拡張を行った。
バイパスグラフトへの debulking デバイスの使用は経験がなかったが、合併症なく手技を終了できたので報告する。

U-012

PPG（引き抜き圧勾配）によって評価された生理学的病変パターンと PCI 後の冠血流容量 (CFC) 改善との関連

土浦協同病院　循環器内科
○上野 弘貴、金地 嘉久、臼井 英祐、長嶺 竜宏、左山 耕大、下里 光、渡邊 崇弘、峯尾 尭、角田 恒和

背景 : 冠動脈血流容量（CFC）は、冠疾患の機能的重度を評価するため、負荷時の心筋血流と冠動脈血流速度予備能（CFVR）を統合した指標である。しかし、病変の生理学的特徴と PCI 後の CFC 変化との関連はいまだ明らかでない。ワイヤーによる引き抜き圧勾配（PPG）は、びまん性あるいは局所性病変を見分けるとされるが、QFR を用いれば、ワイヤー挿入や負荷誘発なしで仮想 PPG（QFR-PPG）の測定が可能である。我々は、PCI 前の QFR-PPG が、経胸壁ドプラー心エコー（TDE）によって測定した冠血流速度や CFC 変化と有意な関連を示すかどうかを検証した。
方法 :LAD の FFR ガイド PCI の前後に TDE を受けた 107 人の CCS 患者を対象とした。PCI 後の負荷時平均ピーク速度（hAPV）、CFVR、CFC の変化を評価した。すでに報告されている閾値に従い各々の症例を 4 つの CFC カテゴリーに分類し、（severely/moderately/mildly reduced and normal CFC）術前後の CFC 改善に関連する因子を評価した。
結果 :PCI 後、CFC は 55 例（51.4％）でのみ改善したが、FFR は全例で改善した。PCI 前の QFR-PPG は、CFC 改善群で有意に高かった。多変量解析では、PCI 前の FFR（adjusted OR:0.93）、hAPV（adjusted OR:0.95）、および QFR-PPG（adjusted OR:1.06）が CFC 改善の独立した予測因子であった。
結論 : 待機的 LAD PCI の約半数が CFC 改善をもたらした。PCI 前の QFR-PPG および hAPV ならびに FFR は、CFC で評価した冠血流容量の改善に関して、PCI で利益を得る病変を特定するのに役立つ可能性がある。

M-001

待機的 PCI 後心筋障害発症予防におけるエキシマレーザーの有効性に関する検討

国際医療福祉大学三田病院　循環器内科
○木村茂樹、藤井寛之、山口幸弘、磯部更紗、岩澤仁、田村雄一、大門雅夫、合屋雅彦

背景：エキシマレーザーカテーテル (ELCA) は病変内の脆弱な血栓やプラークを蒸散・変性・排除することで PCI 後 slow flow 減少や心筋障害を予防する効果が報告されている。ACS 病変やステント再狭窄病変における ELCA の有効性は実臨床において認知されつつあるが一方で待機的 PCI における ELCA の有効性に関しては確立していないのが現状である。
方法：血管内視鏡上定義される脆弱プラーク (黄色プラーク / 血栓) を有する冠動脈病変に対して ELCA を併用した待機的 PCI が施行された 6 症例を対象とした。PCI 後に高感度トロポニン I が正常上限の 70 倍以上となった場合 PCI 後心筋障害 (PMI) と定義した。PMI の有無と血管内視鏡所見との関連性を評価･検討した。
結果:6 例中 2 例 (33.3%) で PMI が発症した。1 例は puff chandelier 様所見を呈する高度で脆弱な脂質プラークを有し、もう 1 例はステントストラットから逸脱する大量白色血栓を有する病変であった。
結語：待機的 PCI においても ELCA の有効性が期待される結果となったが病変性状によっては限界があることが示唆された。PCI 後合併症発症を予防するために病変性状に応じた手技の選択が重要と考えられた。

M-002

2 型糖尿病合併冠動脈疾患における残余リスクとしての中性脂肪の意義：大動脈内視鏡による研究

日本大学医学部　内科学系循環器内科学分野
○小嶋啓介、井上健一、田中雄大、母坪友太、右田昌平、溝渕公規、福本勝文、江渕康柔、新井陸、奥村恭男

背景：
冠動脈疾患は LDL コレステロール (LDL-C) 降下療法によりイベント発症リスクが低下してきているが、その一方で LDL-C の残余リスクが注目されている。特に糖尿病患者における中性脂肪（TG）の意義が注目されているが、未だエビデンスは確立していない。
方法と結果：
我々は 2018 年 1 月から 2024 年 4 月にかけて、冠動脈疾患を有し血管内視鏡で大動脈のスクリーニングした２型糖尿病症例を後方視的に解析した。残余リスクとして TG を評価するために、LDL-C が 100 mg/dL 未満症例を対象として 130 名（平均年齢 67 歳、男性 84%）に対して大動脈プラークとの関係を評価した。空腹時血清 TG 値は大動脈で観察された破綻プラークの頻度と正の相関関係を認めていた（$r=0.30$, $p<0.001$）。多変量解析で補正した後も、空腹時血清 TG 値は大動脈破綻プラークと有意に関連する因子であった ($\beta=0.31$, $p<0.001$)。
結論：
2 型糖尿病合併冠動脈疾患において、大動脈の破綻プラークは空腹時血清中性脂肪と関連していた。LDL-C の残余リスクとして中性脂肪による動脈硬化への影響が示唆された。

M-003

生理学的指標を用いた機械学習での冠動脈疾患患者の予後予測

１）横浜南共済病院　循環器内科
２）横須賀共済病院　循環器内科
○山口正男[1)] 村井典史[2)] 柳原奈桜[1)] 酒井瑛子[1)] 清水厚哉[1)] 池田博[1)] 伊藤諒[2)] 辛島千尋[1)]
関川雅裕[1)] 島田博[1)] 加藤信孝[1)] 清水雅人[1)] 藤井洋之[1)] 鈴木誠[1)]

近年、冠動脈疾患（CCS）における冠動脈機能評価として、生理学的指標を用いることが推奨されている。非虚血性病変（FFR > 0.75）であっても、フォローアップの過程で心血管イベントの発生することがある。本研究では、生理学的指標を基に人工知能（AI）クラスタリングを用いて CCS 患者のリスク分類を行った。
方法：
本研究は、多施設（2 施設）による後ろ向きコホート研究であり、生理学的評価を行い、かつ左前下行枝冠動脈（LAD）の FFR が > 0.75 であった 589 例を対象とした。主要有害心イベント（MACE）は、心臓死、急性冠症候群、脳梗塞、および心不全と定義した。Cox 比例ハザード分析を用いて予測因子を抽出し、それらを用いて AI クラスタリングを実施した。
結果：
MACE は 45 例（7.6%）で発生し、26 個の予測因子が抽出されました。クラスタ数はエルボープロットにより 3 と決定され、Kaplan-Meier 曲線解析では 3 つのクラスタで予後に有意差を認めた（ログランク検定：p<0.001）。クラスタ B/C はクラスタ A に比べてハザード比が高く（それぞれ 4.21/8.53）、クラスタ A から B/C へ移行するにつれて冠動脈血流予備能（CFR）が有意に低下した。
結論：
生理学的指標を用いた AI クラスタリングは、非虚血性病変を有する患者において予後予測能を示した。

M-004

全身用リング型半導体 SPECT/CT 装置を用いた負荷心筋血流 SPECT 検査の至適収集時間の検討

１）愛媛大学大学院医学系研究科　放射線医学
２）愛媛大学医学部附属病院　放射線部
○村田 亮洋[1)]、川口 直人[1)]、宮川 正男[1)]、城戸 輝仁[1)]、守屋 健[2)]、大西 恭平[2)]、
石村 隼人[2)]

新型のリング型半導体 SPECT/CT 装置では特定の臓器に焦点を当てて収集する focus mode が搭載されており、画質向上や収集時間短縮が期待できる。今回、新型半導体 SPECT/CT を用いた心筋血流シンチの至適収集時間を検討した。
【方法】2024 年 1 月～ 2024 年 11 月の間に focus mode で撮影された負荷心筋血流シンチの 53 例が対象。収集時間は負荷時、安静時ともに 15 分とし、list mode data を用いて 10 分、7 分、5 分収集相当の画像を作成した。視覚的に画質 (4 point scale) および SSS、SRS を評価し、比較検討した。
【結果】画質評価は 15 分画像と比較して Stress では 7 分、5 分で有意差 (P<0.0001) を認め、Rest では 5 分で有意差 (P=0.018) を認めた。
【結論】Focus mode を用いた新型半導体 SPECT/CT 装置では心筋血流シンチの撮像時間を短縮できる可能性がある。

M-005

虚血性非閉塞性冠疾患へのリポ蛋白 (a) の影響

川崎医科大学循環器内科
○山田亮太郎、久米輝善、根石陽二、上村史朗

背景　血中リポ蛋白 (a)（Lp(a)）は動脈硬化性疾患の独立した危険因子である。しかし、アセチルコリン（Ach）誘発試験による冠攣縮やプレッシャーワイヤーで評価した冠微小循環障害 (CMD) を含む虚血性非閉塞性冠疾患 (INOCA) に対する Lp(a) の影響に関しての報告は限られている。
方法　冠動脈造影 (CAG) で 50％以上の有意狭窄を認めず、Ach 誘発試験を施行した連続 59 例（年齢 中央値 63 歳 (56-77), 男性 59 %）を検討した。患者は Lp(a) 濃度の中央値 11.5mg/dL で 2 群に分けられた。主要エンドポイントは Ach 誘発陽性、副次エンドポイントは CMD 陽性 (微小循環抵抗指数 (IMR)25 以上と定義) をそれぞれ評価した。
結果　Lp(a) 高値群では冠攣縮陽性の頻度が高かった (38.7 % vs 64.3 %, $p<0.05$)。しかし CMD の発生率は 2 群間で差を認めなかった (52.0 % vs 45.0 %, $p=0.641$)。
結論　Lp(a) 上昇と微小循環障害には関連を認めなかった。一方で Lp(a) 上昇は冠攣縮の頻度に影響を及ぼしていた。

M-006

IQ-FFR (Intravascular ultrasound Quantitative method) を用いた、冠動脈イメージングにより FFR 計測を行った症例の検討

１）岐阜ハートセンター　循環器内科
２）Deep sound technology
３）豊橋ハートセンター　循環器内科
○大久保　宗則[1)]、川崎　雅規[1)]、矢上　弘之[2)]、谷垣　徹[1)]、樋上　裕起[1)]、
志村　徹郎[1)]、川瀬　世史明[1)]、松尾　仁司[1)]、鈴木　孝彦[3)]

背景 : 虚血の証明と責任病変の同定を目的に FFR を使用した血行再建術は推奨されている。近年、IVUS、OCT や血管造影等、形態学的情報による Virtual FFR はいくつか開発されている。従来の方法はオフライン解析で約 10 分程度要してきた。我々は、IVUS の形態学的情報による Virtual FFR オンライン測定を可能にするシステム：血管内超音波 (IVUS) 定量法 (IQ-FFR) を開発した。
方法：人工知能を用いた、Deep-learning から作成された血管内腔自動計測データと流体力学データから作成された、IVUS 由来の FFR 値であり、以下の基準を満たす冠状動脈病変で実施。(1) 少なくとも 1 つの狭窄 (25%-99%)、(2) IVUS と invasive-FFR の両方の測定をした症例。かつ、(3) 冠状動脈枝全体を通して鮮明な画像が獲得されている症例。
結果：IQ-FFR 値は、invasive-FFR($r = 0.896$) と強く相関していた。
症例を以下にお示しする。
症例 1 は 76 歳女性。左回旋枝 #11 分岐部の高度狭窄症例。前下行枝側に血流が盗られるために、虚血評価困難なこともあると予測される症例。invasive-FFR 計測で遠位部 FFR0.60、病変部での step-up 0.39。IQ-FFR 予測値 0.57、step-up 0.36 であった。
症例 2 は 59 歳男性。前下行枝 #6 高度狭窄に続くびまん性高度狭窄症例。びまん性かつ側枝の影響もあり、計測値が大きく外れる可能性がある症例。invasive-FFR 計測では遠位部 FFR0.52、病変部での step-up 0.32。同様に IQ-FFR 予測値 0.40、step-up 0.26 であった。
結語：IQ-FFR による Virtual FFR 計測は、一つの Modality で虚血評価と同時に治療の最適化も可能とする有効な選択肢となると思われた。

P-001

PCSK9 阻害薬による左主幹部不安定 plaque の形態的及び機能的安定化

１）NTT 東日本関東病院　循環器内科、２）森山記念病院　循環器内科
○勝然進[1) 2)]、河合良樹[1)]、田中大智[1)]、髙橋怜[1)]、中井大貴[1)]、佐藤慎吾[1)]、竹山誠[1)]、佐藤高栄[1)]、安東治郎[1)]、割澤高行[1)]

症例は脂質異常症を有する労作性狭心症の 51 歳男性。冠動脈 CT で左主幹部に低吸収かつ napkin ring sign を伴う不安定 plaque による中等度狭窄を指摘され、冠動脈造影検査を行った。左主幹部に中等度狭窄を認め、左前下行枝遠位部で RFR 0.93、FFR 0.78 であった。この時点での冠血行再建も検討されたが、抗狭心症薬導入での症状消失を確認の上、スタチン内服下で LDL-C 値が 85mg/dl であったことから、エボロクマブによる左主幹部病変の安定化に期待し、FFR-CT でのフォローアップを 1 か月、6 か月、12 か月後に行った。LDL-C 値はそれぞれ 21mg/dl、14mg/dl、10mg/dl と、速やかに低下した。病変性状も、1 か月後の時点から安定化の徴候が見られ、病変の両端から石灰化成分が経時的に増大を認め、病変の CT 値もそれぞれ 38 ± 49 US、123 ± 56 US、131 ± 47 US と改善し、plaque 表面も経時的に平坦化が得られた。左前下行枝遠位部での FFR-CT 値はそれぞれ 0.77、0.80、0.84 と機能的虚血の改善も確認された。現在も冠血行再建を行うことなく薬物療法を継続している。
PCSK9 阻害薬を用いた積極的脂質低下療法は、冠動脈内 plaque の退縮や安定化に寄与することが知られているが、機能的虚血に与える影響についての報告はなく、左主幹部病変のような積極的な冠血行再建を検討すべきハイリスク症例におけるデータも乏しい。本症例では、エボロクマブを用いた積極的脂質低下療法により、左主幹部の不安定 plaque の形態的安定化が早期から認められ、それに引き続き機能的安定化が得られたことを確認し得た。PCSK9 阻害薬による積極的脂質低下療法は、冠動脈疾患の最重症サブセットとして知られる左主幹部病変に対しても、形態的安定化のみならず機能的安定化をもたらし得る至適な Pharmacological Intervention であることが示唆された。

P-002

包括的冠動脈機能評価の結果、左冠動脈で冠攣縮性狭心症、右冠動脈で冠微小血管攣縮の診断に至った一例

１）土浦協同病院　循環器内科、２）東京科学大学　循環器内科
○渡邊崇弘[1) 2)]、金地嘉久[1) 2)]、臼井英祐[1) 2)]、羽田昌浩[1) 2)]、長嶺竜宏[1) 2)]、上野弘貴[1) 2)]、瀬戸口実玲[1) 2)]、左山耕大[1) 2)]、下里光[1) 2)]、角田恒和[1) 2)]

症例は 71 歳女性、安静時胸痛の精査目的に入院した。硝酸薬無投薬下で冠動脈造影検査を施行すると冠動脈 3 枝に有意狭窄は認めずアセチルコリン (Ach) 負荷試験 (SPT) に移行した。SPT は左冠動脈 (LAD) →右冠動脈 (RCA) の順に施行した。LAD では Ach 50 μ g 投与時に胸部症状と前胸部誘導での ST 低下所見を伴う 99%狭窄を認め、LAD は冠攣縮性狭心症 (VSA) の診断とした。硝酸薬を投与せず症状と心電図変化・冠攣縮が改善したのを確認し、次に RCA に SPT を施行した。50 μ g まで投与しても冠攣縮は認められなかったが胸部症状と下壁誘導の ST 低下所見が認められ、RCA は冠微小血管攣縮 (MVS) の診断とした。硝酸薬を LAD と RCA に投与し攣縮改善した後、冠動脈機能評価 (CFT) を RCA → LAD → RCA の順に施行した。RCA は 30 分後に 2 度目の CFT を施行した。1 度目の RCA の CFT では CFR:1.26, IMR:120.24 と冠微小循環障害 (CMD) が疑われる結果であった。LAD の CFT では CFR:3.42, IMR:13.7 と正常値であった。30 分後の 2 度目の RCA の CFT では CFR:5.67, IMR:24.3 と 1 度目に比して CFR と IMR の改善を認めた。LAD で VSA、RCA で MVS の診断となったためベニジピン 8mg/ 日を処方開始した。以降 3 ヶ月が経過しており症状は部分的に改善したが労作時胸部不快感は依然として残存している。本症例は冠動脈および冠微小血管に灌流領域の差があることを示唆しており、ANOCA のエンドタイプを正確に診断するためには包括的冠動脈機能評価を複数の冠動脈に対し施行する必要性を示している。もう一つの重要な点は、CFT の前に SPT を施行した場合、SPT で誘発された MVS が持続しそれが CFR・IMR に影響を与えうるということだ。RCA の 2 度目の CFT で CFR・IMR が改善したことは 1 度目の CFT では MVS の影響があったことが考えられる。我々は ANOCA の正確な診断のためには包括的冠動脈機能評価を複数の冠動脈に対して行い、かつ MVS と診断され CFR・IMR が異常値の場合は CFT を再度施行すべきと考える。包括的冠動脈機能評価の手順や薬剤投与量などの標準化および MVS と CFR・IMR の関係やその臨床的・予後的意義について今後の究明が必要である。

P-003

左室壁運動改善後の IMR が高値であったたこつぼ心筋症の一例

愛媛県立新居浜病院循環器内科
○大野広貴、末田章三、岡部光、佐々木康浩、羽原宏和

症例は 81 歳女性。20XX 年 8 月に胸痛のため救急搬送された。12 誘導心電図で広範な ST 上昇があり、CAG を施行されたが、冠動脈狭窄はなかった。LVG で典型的なたこつぼ様の左室心尖部収縮低下が確認され、たこつぼ心筋症と診断された。同年 10 月の外来フォローアップ時点で左室壁運動は正常化していたが、11 月に胸痛のため外来受診した。心エコー・心電図からたこつぼ心筋症の再発は疑われず、INOCA の疑いで再度 CAG を行う方針となった。CAG で有意狭窄はなく、アセチルコリン負荷試験は陰性であった。CFR は 3 枝とも正常範囲であったが、IMR が LAD で 25、RCA で 29 と高値であった（LCX は 14）。硝酸薬と β ブロッカーを開始後に症状は消失し、外来フォローアップを継続している。
たこつぼ心筋症と CMD 合併の報告は多くあるが、因果関係については、一定の見解が得られていない。今回、たこつぼ心筋症発症 3 ヶ月後の左室壁運動異常が改善した段階で冠微小循環を評価した症例を経験したため報告する。

P-004

冠動脈 CT にて冠動脈高度石灰化を認めたが FFR-CT で正確に評価でき得た冠攣縮性狭心症の一例

愛知医科大学病院 循環器内科
○安藤 康晃、内藤 千裕、大橋 寛史、小川 善之、大西 知広、鈴木 昭博、安藤 博彦、天野 哲也

症例は 79 歳女性。以前に心房細動に対してカテーテルアブレーション施行歴があり、術前検査で冠動脈に中等度石灰化を認めている。今回胸部不快感を頻回に認め、冠動脈 CT を施行した。3 枝ともに高度石灰化を伴っており、右冠動脈中間部に中等度狭窄、左冠動脈前下行枝開口部および左冠動脈回旋枝に重傷狭窄を認め、FFR-CT を解析にて、右冠動脈：0.90、左冠動脈前下行枝：0.81、左冠動脈回旋枝：0.94 であった。FFR-CT の結果は陰性であったが、胸部症状が強く、心臓カテーテル検査 (CAG) を施行する方針となった。CAG では有意狭窄は認めず、冠攣縮性狭心症の可能性も考慮しアセチルコリン負荷を行い、冠動脈攣縮を認め、胸部症状も認めたため、冠攣縮性狭心症と診断した。その後に invasive FFR を行い、左冠動脈前下行枝は FFR:0.93、RFR:0.93 であり、数値的な乖離を認めるものの FFR-CT と同じく陰性であった。
FFR-CT は invasive FFR と比較して非侵襲的かつ簡便であり、FFR 同等の精度である虚血診断の方法である。本症例では高度石灰化を伴うにもかかわらず、FFR-CT にて正確な虚血評価を可能とした有益な一例である。この結果は虚血評価における高度石灰化の影響を克服する可能性を示唆している。一方で虚血評価における数値的な解離をさらに縮小するための技術的進歩や解析手法の改良は今後の重要な課題として残されている。

P-005

OCT および FFR ガイド下 PCI を施行した冠攣縮の関与が示唆された ACS の 1 例

津山中央病院　循環器内科
○兒玉悠暉、柚木　佳、河内　大、山田隆史、吉野智博、藤本竜平、山中俊明、
井田　潤、岡　岳文

症例は 61 歳男性。当院来院の 1 週間前より断続的な胸痛を自覚していた。当院に健診目的に来院され、十二誘導心電図で V1-5 誘導の ST 上昇所見を認めたため、緊急冠動脈造影検査を施行した。左前下行枝 #6 に 90% 狭窄を認め、硝酸薬冠注後の FFR 測定値 0.73 であり同部位に PCI を施行した。OCT で層状プラーク（layered plaque）とプラーク内出血（intraplaque hemorrhage）を示唆する所見を認め、Cutting balloon で良好な拡張を得て薬剤溶出性バルーンで薬剤塗布を行い post PCI FFR 値は 0.86 まで改善を認めた。Ca 拮抗薬の内服を追加し退院となり、3 か月後に冠攣縮誘発試験を行ったところ左冠動脈は器質的狭窄部位に一致して高度血管攣縮を認め冠攣縮陽性と診断した。今回、冠攣縮の関与が示唆され虚血を呈する器質的狭窄病変に対して OCT および FFR 所見に基づいて PCI を施行した興味深い ACS の一例を経験したので文献的考察を踏まえて報告する。

P-006

20 年経過したベアメタルステント内の Calcified Neoatherosclerosis に IVL が有用であった一例

国立循環器病研究センター　心臓血管内科
○和山啓馬、邑井洸太、髙木健督、大塚文之、片岡有、浅海泰栄、野口暉夫

症例は 80 歳男性。58 歳時に急性下壁心筋梗塞を発症し、右冠動脈 #2 にベアメタルステントが留置された。その後は無症候で経過しており、今回慢性期の虚血評価目的に薬剤負荷心筋血流シンチグラフィを実施した。その結果、負荷時の壁運動低下を伴う傍梗塞領域の負荷誘発虚血を認め、再狭窄が疑われた。冠動脈造影検査ではステント内～遠位部に 75% 狭窄を認め、同病変への PCI を実施した。病変部の IVUS ではステント内に全周性石灰化を伴う Calcified Neoatherosclerosis を認めた。追加した OCT による評価では最大石灰化厚は 500μm 以上であった。ステント遠位部まで石灰化病変は連続しており、ステント内～遠位部にかけて IVL を実施した。その後の IVUS・OCT でステント内石灰化病変にも Crack が入っていることが確認でき、薬剤溶出性ステントの良好な拡張に成功した。合併症なく終了し、術後イベントなく経過している。
今回、IVL がステント内石灰化病変に対しても有効であったと考え、報告する。

P-007

Stage G5 腎不全を合併した ACS に Zero-contrast PCI を施行した 1 例

昭和大学江東豊洲病院　循環器センター　循環器内科
○佐藤　千聡、西蔵　天人、若林　公平

症例は 82 歳、男性。5 年前に 3 枝病変および重症大動脈弁狭窄症に対して、CABG (LITA-LAD, SVG-OM1-OM2, SVG-PDA) + AVR 施行。約 2 か月前から労作時の胸痛を自覚し、当科を受診した。Cre 5.1 mg/dl, eGFR 9 ml/min./1.73m^2, stage G5 の腎不全を認めた。CAG で LITA-LAD, SVG-PDA は開存、SVG-OM1 は閉塞しており OM2 から OM1 へ側副血行路を認めた。透析導入が切迫した腎不全であったが、頻回胸痛を呈した増悪型不安定狭心症のため IVUS guided zero-contrast PCI を施行する方針とした。左遠位橈骨動脈アプローチで治療した。IVUS は通過せず 1.5mm 径のバルーンで前拡張を行ったが拡張不良であった。そのため Rotablator 1.5mm barr で ablation を行った。続いて 2.5mm の Scoring balloon で拡張を試みたが拡張不良であった。IVUS では全周性の石灰化を認め、石灰化スコア 3 点以上であり、IVL を施行した。IVL により十分なバルーン拡張が得られ、EES 2.75*15mm を留置した。IVUS を駆使し、非造影での PCI に成功し最終造影のみ行った (造影剤使用量 3.9 ml)。PCI 後の腎機能は Cre 5.1/eGFR 9 と変わらず、緊急透析および透析カテーテル留置での透析導入が回避できた。PCI 施行 6 か月後に計画的維持透析導入を行った。
Stage G5 の腎不全で維持透析導入が切迫した狭心症患者では、再灌流のタイミングに苦慮することが多い。本症例では、シャント造設を含め透析導入の準備が不十分な状況下で頻回胸痛を呈していたが、IVUS ガイドによる zero-contrast PCI 先行が功を奏した。Zero-contrast PCI の臨床的意義を議論すべく報告する。

P-008

modified balloon、Atherectomy device で拡張不十分な冠動脈瘤内の高度石灰化病変に対し、IVUS, OCT による評価下に IVL 治療が奏功した一例

１）横須賀共済病院　循環器科
２）東京科学大学　循環制御内科学
○山口 雄大[1)]、菱刈 景一[1)]、松本 拓巳[1)]、小山 拓人[1)]、張 峻模[1)]、伊藤 諒[1)]、矢野 弘崇[1)]、村井 典史[1)]、疋田 浩之[1)]、米津 太志[2)]

83 歳男性。主訴は安静時胸痛。三枝に対して経皮的冠動脈形成術歴があり、左前下行枝 #.6 に冠動脈瘤に伴う高度石灰化の de novo 病変を認める。X-3 年に modified balloon, Atherectomy（Diamondback）device 使用も十分な拡張得られず DCB にて終了している。X- 3 日からの断続的な安静時胸痛で来院。不安定狭心症と診断し冠動脈造影にて #.6 に全周性の高度石灰化を伴う狭窄病変を認めた。OCT でも評価が困難であるほどの石灰化の厚みであったが、IVUS も併用し評価をしながら同石灰化病変に対して IVL システムを使用した所良好な拡張を得た。modified balloon、Atherectomy device での拡張不十分な高度石灰化病変に対して適切にイメージングモダリティを使用し、IVL システムが著効した一例に対して , 若干の文献的考察も踏まえ発表する。

P-009

Bentall 術後 LMT 吻合部狭窄を呈した 2 症例の特徴的 IVUS 所見について

佐賀大学医学部付属病院　循環器内科
○中島史暁、園田信成、本郷玄、横井研介、坂井ひかり、陳文瀚、夏秋政浩、野出孝一

1968 年に Bentall 術が確立して以降、手術手技の改良により手術合併症および死亡率は改善してきている．合併症の一つとして吻合部の冠動脈灌流不全が報告されており、冠動脈インターベンション (PCI) が有効とされている．症例①：69 歳男性．半年前に急性大動脈解離 (A 型) の診断で，緊急で上行弓部大動脈人工血管置換術および Bentall 術を施行し，右冠動脈近位部および左冠動脈主幹部 (LMT) は大伏在静脈 (SVG) で再建された．今回，心原性ショックで救急搬送され，緊急冠動脈造影検査を施行し，再建後の LMT に吻合した SVG の亜閉塞を認め，同部位に対して PCI を施行した．血管内超音波検査 (IVUS) では，LMT は扁平化し入口部は血管静脈壁肥厚により内腔が著明に狭小化していた．症例②：85 歳男性．重症大動脈弁閉鎖不全症およびバルサルバ洞拡大に対して Bentall 術を施行した．Carrel patch 法での冠動脈再検が行われたが，術中左室前壁の壁運動異常を認め，左前下行枝に冠動脈バイパス術を追加した．術後も回旋枝領域の心機能低下が残存し，冠動脈造影検査を施行した．LMT の人工血管吻合部に高度狭窄を認め，PCI を施行した．IVUS では外部からの圧排が主体であり，LMT の動脈硬化は軽度であった．2 症例における Bentall 術後の責任病変には IVUS 上，時間経過での異なる特徴的所見を有しており，画像所見を含め報告する．

P-010

Calcified neoatherosclerosis によるステント内再狭窄に対して IVL を用いた PCI が有効であった一例

和歌山県立医科大学　循環器内科
○北﨑裕敬、谷口元城、高畑昌弘、和田輝明、尾﨑雄一、塩野泰紹、北端宏規、田中篤

症例は 70 歳台男性 . 15 年前に不安定狭心症に対し , 左冠動脈回旋枝 #11 の 90％狭窄病変に対してベアメタルステントを留置された . 退院後通院を自己中断されていた . 今回 , 同様の胸部圧迫感を主訴に当院を救急受診 , ECG 上 V2-6 誘導で ST 上昇を認めたため , ST 上昇型急性前壁心筋梗塞の診断で緊急冠動脈造影を施行した . 対角枝 #9 の閉塞を認め , 同部位に対して primary PCI を施行した . 残存病変として #11 に 90% のステント内狭窄を認めたため , 第 6 病日に同部位に対して PCI を施行した . OFDI による観察では , ステント内は主に石灰化を伴う内膜増殖を認め、ステント遠位部は全周性に厚さ 500 μ m 以上 , 長さ 6mm 長の石灰化病変であり , 石灰化スコアは 4 ポイントであった．Scoring balloon や non-compliant balloon では十分な拡張を得ることができなかった . 血管内石灰化破砕術 (IVL) を用いる方針とし，3.0*12mm のバルーンで計 80pulses を実施．OFDI による観察では石灰は破砕され血管内腔を確保できており , drug-coated balloon によるバルーン拡張にて手技終了とした . 今回、Calcified neoatherosclerosis による undilatable なステント内再狭窄に対し IVL を用いた PCI が有効であったため , 文献とともに報告する .

P-011

複数の Imaging modality を用いるも出血点の診断に難渋した大伏在静脈グラフト仮性瘤の一例

１）岩手医科大学 内科学講座 循環器内科分野
２）岩手県立宮古病院 循環器内科
○浅野 峻見[1)]、石田 大[1)]、佐々木 豪[1)]、島田 佳穂[1)]、金濱 望[1)]、二宮 開[1)]、
田口 裕哉[1) 2)]、肥田 頼彦[1)]、森野 禎浩[1)]

62 歳の維持透析中の男性 . 46 歳の時に狭心症の診断で冠動脈バイパス術 (LITA-LAD, RITA-OM, Ao-SVG-#4PD-#4AV) を実施されたが , 56 歳時に大伏在静脈グラフト (SVG) の閉塞による急性心筋梗塞を発症 . Primary PCI が行われ , 薬剤溶出性ステントが留置された . 同年には舌癌に対する舌部分切除術が実施され以後定期的な CT フォローアップを受けていたが , 60 歳時の CT で SVG のステント周囲に瘤化が認められ当科へ紹介となった . 冠動脈 CT 画像からは SVG に生じた仮性瘤が疑われたため , Dynamic CT, 冠動脈造影 (CAG), 血管内超音波 (IVUS) を行なったものの , 出血点を同定できなかった . 診断も兼ねた外科的介入を検討したが , 手術リスクやご本人の希望を踏まえ , 抗血栓療法を弱めた上で慎重に経過観察する方針とした . しかしその 2 年後に急速な瘤径拡大 (5mm/ 半年) があり , 再精査の方針とした . CAG を行なうと , 2 年前には認めなかった Stent 内から SVG 外への造影剤漏出が確認できた . コントラストエコー法による IVUS でも仮性瘤内への出血点が同定でき , SVG のステント留置部に生じた遅発性の仮性瘤であると確定診断を得た . それを踏まえ , 出血部に Covered stent を留置し同部位の止血を得ている . SVG に生じる遅発性の仮性瘤は稀であるが , 通常は冠動脈 CT や CAG で出血点の診断が得られることが多いと考えられる . 治療は外科的手術の他 , Covered stent 留置 , コイルやプラグを用いた塞栓術などがあるが , いずれの治療も出血点が判明しなければ手技が困難である . 本症例は初回精査時に複数の Modality で評価しても出血点の診断が困難であったが , 2 年の経過を経て初めて出血点の診断が可能となった . 本症例は診断の方法やタイミング , SVG 仮性瘤発生の機序などに関して非常に示唆に富むため , 文献的考察を含め報告したい .

P-012

プラーク内出血と鑑別を要する Focal intimal disruption の一例

川崎医科大学　循環器内科
○久米　輝善、笹平　彬貴、厚東　識志、西　毅、山田　亮太郎、岡本　公志、
玉田　智子、古山　輝将、今井　孝一郎、根石　陽二、上村　史朗

心臓突然死を来した 600 例の剖検例の内、24％に冠動脈プラーク内出血の所見を認めたと報告されている。今回、プラーク内出血とＯＣＴ上鑑別を有する Focal intimal disruption の症例を経験したので報告する。症例は 72 歳､男性。右冠動脈に高度狭窄を認め冠動脈形成術の方針となった。術前のＯＣＴにて､脂質性プラーク近傍に、一部内膜が disruption した場所を認め辺縁が整で内部低輝度領域の異常構造物を認めた。Slow flow やステントの拡張不良等特に問題なく手技は終了した。術前のＯＣＴ所見がプラーク内出血と鑑別を要する病態と考え報告する。

P-013

冠動脈スパスムに伴う Intraplaque Hemorrhage と Erosion により AMI をきたした一例

東京医科大学八王子医療センター　循環器内科
○山下裕貴、久保隆史、瀧原主也、竹内文寿、北村美樹、岩崎陽一、宮本美聡、出口陽之、手塚太陽、大西将史、嘉澤脩一郎、三樹裕子、山田 聡、田中信大

症例は 64 歳男性で安静時の胸痛を主訴に来院した。既往歴は C 型肝炎、左側頭皮膚癌であった。毎朝起床後に喫煙の習慣のある患者であった。入院の 2 か月前から毎朝 5 分程度の安静時胸痛を自覚するようになった。入院当日の夜間就寝中に胸痛を自覚したため当院に来院した。胸痛は消失しており、血液検査で心筋逸脱酵素は陰性だった。心電図で明らかな ST-T 変化はなかった。しかし、心エコーで心尖部に壁運動異常があった。入院翌日の血液検査でトロポニンが弱陽性であったため、準緊急で冠動脈造影検査を行った。カテーテル室入室時に胸痛と前胸部誘導で ST 上昇を認めたがすぐに ST は基線に戻った。冠動脈造影で左前下行枝の近位部が完全閉塞していた。硝酸薬を冠注すると病変部は速やかに再疎通したが、同時に高度狭窄の遺残も認めた。光干渉断層計（OCT）で病変を観察した。病変部は主に線維性組成を示し、Intraplaque hemorrhage を想起させる血管壁内の低輝度領域を認めた。さらに、Erosion と考えられる明らかなプラーク破裂を伴わない比較的少量の管腔内血栓を認めた。さらなる血管拡張薬の投与によっても高度な狭窄が残存するため経皮的冠動脈形成術（PCI）の方針とした。NC バルーン 3.5mm/15mm で前拡張の後に、Xience Skypoint 4.00mm/18mm を留置した。PCI に伴うスパスムの誘発や造影遅延、解離や血腫の進展などの合併症は見られなかった。その後、抗血小板薬、カルシウム拮抗薬、亜硝酸の内服にて胸痛発作が再燃することなく良好に経過した。本例は冠動脈スパスムに伴う Intraplaque Hemorrhage と Erosion により急性心筋梗塞をきたしたと考えられる一例であり、若干の文献的考察を加えて報告する。

P-014

IgG4 関連冠動脈炎に対する冠動脈周囲脂肪組織解析による炎症評価の有用性

１）柏厚生総合病院　循環器内科
２）国立循環器病研究センター　心臓血管内科　冠疾患科
○北原　慧[1) 2)]、片岡　有[2)]、川本　浩禎[1)]、角野　元彦[1)]、上田　希彦[1)]、神吉　秀明[1)]、藤野　祐介[1)]

【背景】IgG4 関連疾患は全身性炎症性疾患であり、稀ではあるものの冠動脈にも病変を認めることがある。冠動脈 CT による冠動脈周囲脂肪組織 (PCAT) の解析は将来的な冠動脈イベントにつながる冠動脈の炎症を評価可能であると報告されており、IgG4 関連冠動脈炎においても病勢の評価ができる可能性がある。
【症例】症例は IgG4 関連疾患に対してステロイド治療歴があるものの通院を自己中断していた 58 歳男性で、ST 上昇型急性心筋梗塞で当院に搬送された。緊急冠動脈造影検査では左回旋枝中間部に高度狭窄を認め、血管内超音波 (IVUS) では外膜の肥厚を、光干渉断層法 (OCT) では栄養血管を認めていた。これらの画像所見と血中 IgG4 高値と併せて IgG4 関連冠動脈炎と診断した。冠動脈 CT では左回旋枝近位部に軟部組織増生を認め、同部位の PCAT attenuation は -68.4HU と高値であった。プレドニゾロンの内服を開始し、1 年後には血中 IgG4 値の低下がえられた。追跡冠動脈検査ではあきらかなステント内再狭窄や狭窄の進行は認めず、IVUS/OCT を施行したところ、外膜厚の縮小や栄養血管の消退を認めた。左回旋枝近位部の PCAT attenuation は -81.8HU まで低下を認め、冠動脈炎症活動の低下が示唆された。
【結論】本症例における連続的な PCAT 解析はプレドニゾロンによる炎症活動の低下を表していた。PCAT 解析は IgG4 関連冠動脈炎の病勢や抗炎症薬に対する反応を評価できる可能性がある。

P-015

CABG 後の虚血性左室収縮機能不全を伴う重度石灰化病変に対する CCTA ガイド下での IVL を用いた治療戦略

１）愛知医科大学病院　卒後臨床研修センター
２）愛知医科大学病院　循環器内科
〇柳俊伍[1)]、大橋寛史[2)]、安藤博彦[2)]、天野哲也[2)]

72 歳の男性、高血圧、脂質異常症、糖尿病、慢性腎臓病（透析）が既往にある患者が今回は心不全にて入院となった。12 年前に冠動脈バイパス術（CABG）を受け、右下肢の切断や左下肢の下肢虚血治療中という重度の動脈硬化性疾患を有していた。心不全の治療後に原因精査として冠動脈疾患評価を行った。心臓エコー検査では前壁、下壁の壁運動の低下、左室駆出率 35% と重症虚血性左室収縮機能不全を認めた。冠動脈 CT 血管造影（CCTA）では、左前下行枝、および左回旋枝の有意狭窄、右冠動脈（RCA）の高度狭窄かつ石灰化病変を認めた。LITA-LAD バイパスは開存していたが、RCA への静脈グラフトは閉塞していた。また、心筋灌流シンチグラフィーにて下壁領域の新規虚血を認めた。CCTA と核医学検査に基づき、RCA の治療が適切と判断された。ただし、患者の全身状態を考慮し、PCI 中の血行動態変化を慎重に管理する必要があったため、高度石灰化病変の治療に安全性が高いとされる血管内衝撃波療法（IVL）を用いる予定とした。冠動脈造影では RCA に高度狭窄を認めた。血管内超音波検査（IVUS）により CCTA 所見と一致する高度石灰化病変（全周性石灰、長さ 5 mm、直径 3.5 mm 以上）を確認した。治療前の計画と IVUS 所見に基づき、IVL（3.0 × 12 mm）を使用して病変を前拡張した。IVL 後の IVUS では、石灰プラークの亀裂形成を確認し、内腔は十分に拡大していた。続いて薬剤溶出性ステント（4.0 × 20 mm）を留置し、6.0 × 12 mm のバルーンで後拡張した。最終 IVUS ではステントの拡張が十分であることを確認した。術中の血行動態は安定しており PCI は合併症なく完了した。この症例は、CABG 後の高度石灰化病変を有する重症虚血性左室収縮機能不全患者に対して、CCTA ガイド下で IVL を用いた安全かつ安定した PCI を実現した一例であった。CCTA による術前評価は複雑な血管解剖を把握し、治療部位を正確に特定する上で重要であり、石灰化プラークの評価は、IVL 適応の判断と PCI 戦略の立案に大きく寄与した。

P-016

冠動脈疾患を合併した左側部分心膜欠損症の一例

豊橋ハートセンター　循環器内科
〇竹村　昭宣、寺島　充康、羽原　真人、平野　敬典、木下　順久、土金　悦夫、
松原　徹夫、鈴木　孝彦

【症例】70 歳代男性
【経過】健康診断にて心電図異常と胸部レントゲン写真異常を指摘され当院を受診。冠動脈 CT にて左前下行枝の高度狭窄が疑われ、心カテーテル検査を行い近位部 #7 に 75%狭窄を認め、虚血評価のため ATP 負荷心臓 MRI 検査を施行した。心尖部領域の心筋虚血に加えて、前壁から前側壁の心膜欠損が疑われた。診断のために仰臥位と伏臥位による胸部単純 CT を行った。心臓の位置は体位変換に伴い大きく変位し、左側部分心膜欠損症と診断した。
【考察 / 結語】心膜欠損症は希な疾患であるが、突出した左心耳や左室で冠動脈を圧迫し胸痛を起こすこともあり、重度になると突然死の可能性も報告されている。本症例は、無症状の心膜欠損症が冠動脈疾患を合併し、画像検査により診断された稀な症例である。種々の画像検査を行い興味深い所見が得られ、またその診断意義についても文献的考察を加え報告する。

P-017

心不全加療が難渋した症例に対して BMIPP シンチグラフィにより中性脂肪蓄積心筋血管症（TGCV）と診断した一例

１）泉大津急性期メディカルセンター　循環器科
２）泉大津急性期メディカルセンター　心不全センター
○田仲隼士[1)]、小林範昭[1)]、田中梨穂子[1)]、松本浩太朗[1)]、山下智子[1)]、林雄介[1)]、竹下宏明[1)]、堂上友紀[1)]、田口晴之[1)]、花谷彰久[2)]

心筋中性脂肪蓄積症 (TGCV) は、心筋細胞や冠動脈に中性脂肪が蓄積することにより、心筋障害、動脈硬化、重症心不全を引き起こす疾患である。本症例は、呼吸困難を主訴に来院した 48 歳男性であった。胸部レントゲン検査において両側肺うっ血が疑われ、経胸壁心エコー検査により左室遠心性肥大および左室駆出率低下が確認されたため、CS1 心不全と診断され入院となった。第 5 病日には胸痛を訴え、心電図検査で ST 上昇を認めたため、緊急冠動脈造影検査を実施したが、有意狭窄は認めなかった。心機能低下の原因として心筋症を疑い、心筋生検を実施するも、明確な異常所見は確認されなかった。心臓 MRI 検査では中隔の一部に遅延造影が認められたものの軽度であり、診断に至る有意な所見とは言えなかった。その後、BMIPP シンチグラフィを実施した結果、著明な Washout 率の低下が確認され、最終的に TGCV の診断に至った。この症例を基に文献的考察を交え、TGCV の病態および診断アプローチについて報告する。

P-018

腸間膜動脈閉塞症を伴う心内血栓の一例

佐賀大学病院　循環器内科
○坂井　ひかり、吉岡吾郎、金子哲也、園田信成

【症例】38 歳男性【主訴】腹痛【現病歴】腹痛があり前医を受診し、造影 CT 検査にて上腸間膜動脈 (SMA) 閉塞が疑われたため、当院へ救急搬送となった。来院時の心エコー検査でびまん性の左室壁運動低下 (EF20%) があり、径 16x10mm の左心室内血栓を認めた。【既往歴・家族歴】なし。【入院後経過】経皮経カテーテル的に SMA 閉塞症の血栓回収を行い、引き続き心臓精査を行ったが心機能低下の原因は不明であり、心保護薬を開始し経過を診た。また、心内血栓に対してヘパリン・ワルファリンで加療を開始し、治療開始 8 日目の心臓 CT 検査時には血栓が残存していたが、14 日目の心臓 MRI 検査時には消失した。入院 20 日目の心エコー検査でも心内血栓の再発はなく、以降外来にて経過観察中である。【考察】左室収縮機能不全による心不全患者は 1) 心機能低下に伴う血流速度低下、2) 凝固線溶系異常、3) 血管壁性状の変化という点から血栓が形成されやすい環境であり心内血栓のリスクが高いと考えられるが、そのリスク因子は明確になっていない。治療方針も症例に応じた判断が求められる。左室内血栓について、本症例の経験を踏まえて、原疾患・治療法・血栓消退有無などについて当院のデータを交えて考察する。

●協賛企業一覧●

Beyond Angiography Japan XXIX に
ご協力いただきましたことに厚く御礼申し上げます。

アムジェン株式会社

アボッメディカルジャパン合同会社

株式会社APEX

株式会社カネカメディックス

キヤノンメディカルシステムズ株式会社

ザイオソフト株式会社

GEヘルスケア・ジャパン株式会社

シーメンスヘルスケア株式会社

第一三共株式会社

ニプロ株式会社

日本メジフジックス株式

ファイザー株式会社

PDRファーマ株式会社

ボストン・サイエンティフィック ジャパン株式会社

令和7年3月15日現在　順不同

本会の運営にあたり、上記の皆様よりご協賛頂きました。ここに深甚なる感謝の意を表します。

Beyond Angiography Japan XXIX
大会長　大倉　宏之
副会長　福田　哲也

NOVARTIS

Reimagining medicine, together

ともに、医薬の未来を描く

医療機器の販売をとおして
お客様へ 地域社会へ 社員へ
「**安心**」を提供します

株式会社 APEX

本社／〒451-0075 愛知県名古屋市西区康生通二丁目26番地
Tel 052-522-6300（代表）

岐阜営業所／〒500-8367 岐阜県岐阜市宇佐南一丁目12番20号 Tel 058-273-1700
静岡営業所／〒422-8027 静岡県静岡市駿河区豊田一丁目9番37号 Tel 054-270-9066
浜松出張所／〒430-0912 静岡県浜松市中央区茄子町352番地の12 Tel 053-581-7035
横浜営業所／〒222-0033 神奈川県横浜市港北区新横浜三丁目17番6号 Tel 045-577-9626
東京営業所／〒160-0032 東京都新宿区西新宿三丁目2番11号 Tel 03-5875-8182
北関東物流倉庫／〒340-0006 埼玉県草加市八幡町1130番地8 Tel 048-999-5741
所沢出張所／〒359-1141 埼玉県所沢市小手指町一丁目18番4号 Tel 04-2997-9722
ニューロモデュレーション事業部 名古屋営業所／〒460-0008 愛知県名古屋市中区栄二丁目4番12号 Tel 052-218-3222
ニューロモデュレーション事業部 大阪出張所／〒541-0053 大阪府大阪市中央区本町四丁目4番17号 Tel 06-6575-7995
ニューロモデュレーション事業部 福岡営業所／〒810-0001 福岡県福岡市中央区天神三丁目10番20号 Tel 092-752-9988

株式会社APEX 検索
www.apex-med.jp/

取扱商品 PCI関連商品 PTA関連製品 カテーテルアブレーション関連製品 不整脈植え込み型デバイス TAVI ステンドグラフト 人工血管 脳血管治療関連 心臓外科関連製品 麻酔科関連製品 ニューロモデュレーション関連 ME機器

GE HealthCare

Lead CT Now and into the Future

CTに求められる全てを、此処に

○高精細画像による病変検出能向上
○動きを克服する最速高速回転※・高速撮影
○低侵襲・低被ばく検査、性状評価・定量評価
○Effortless workflow

※2023年1月現在、GEヘルスケアジャパン調べ

GEヘルスケア・ジャパン株式会社
カスタマーコールセンター 0120-202-021

gehealthcare.co.jp

製造販売 GEヘルスケア・ジャパン株式会社
販売名称 マルチスライスCTスキャナ Revolution
医療機器認証番号 226ACBZX00011000
記載内容は、お断りなく変更することがありますのでご了承ください。
JB08632JA

AMGEN

astellas

ヒト抗PCSK9モノクローナル抗体製剤

薬価基準収載

レパーサ®皮下注 420mg オートミニドーザー 140mg ペン

エボロクマブ(遺伝子組換え)注
生物由来製品、処方箋医薬品(注意－医師等の処方箋により使用すること)

Repatha®

※「効能又は効果、用法及び用量、警告・禁忌を含む注意事項等情報」等詳細につきましては、電子添文をご参照ください。

製造販売 **アムジェン株式会社**
東京都港区赤坂九丁目7番1号
[文献請求先及び問い合わせ先] メディカルインフォメーションセンター 0120-790-549

発売 **アステラス製薬株式会社**
東京都中央区日本橋本町2-5-1
[文献請求先及び問い合わせ先] メディカルインフォメーションセンター 0120-189-371
[医薬品情報サイト] https://amn.astellas.jp/

2024年5月作成
EV0246012RM1

Pfizer

TTR型アミロイドーシス治療薬

薬価基準収載

ビンマック®カプセル61mg

Vynmac® capsules 61mg タファミジスカプセル

劇薬 処方箋医薬品注) 注)注意－医師等の処方箋により使用すること

TTR型アミロイドーシス治療薬

薬価基準収載

ビンダケル®カプセル20mg

Vyndaqel® capsules 20mg タファミジスメグルミンカプセル

劇薬 処方箋医薬品注) 注)注意－医師等の処方箋により使用すること

●「効能又は効果」、「用法及び用量」、「禁忌を含む注意事項」、「効能又は効果に関連する注意」等につきましては電子化された添付文書または電子添文をご参照ください。

製造販売
ファイザー株式会社
〒151-8589 東京都渋谷区代々木3-22-7
文献請求先及び問い合わせ先:製品情報センター

VYN72J004D

2022年11月作成

販売＜文献請求先及び問い合わせ先＞
持田製薬株式会社
東京都新宿区四谷1丁目7番地
TEL 0120-189-522（くすり相談窓口）

製造販売元＜文献請求先及び問い合わせ先＞
株式会社富士薬品
〒330-0854 埼玉県さいたま市大宮区桜木町1-12-5 沢田ビル6階
TEL 048-644-3247（カスタマーサービスセンター）

2025年1月作成（N6）

AstraZeneca

What science can do

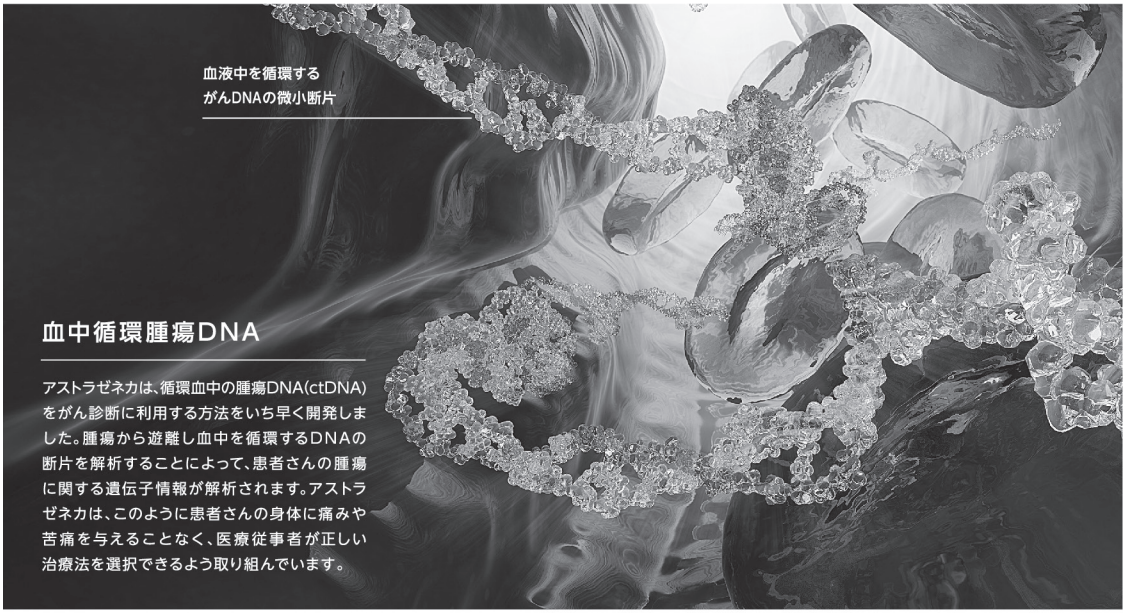

アストラゼネカ株式会社

〒530-0011 大阪市北区大深町3番1号 グランフロント大阪タワーB
www.astrazeneca.co.jp/

Less Invasive, More Quickly

定量的血流量比解析システム

Medis QFR®

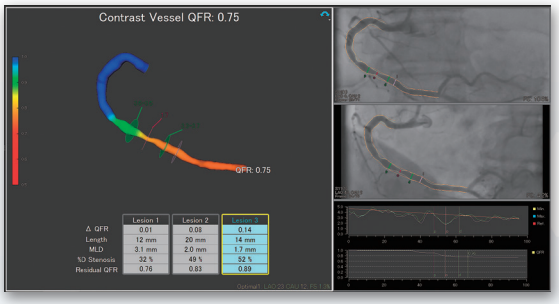

- ２方向のアンギオ画像で冠動脈病変の機能的評価が可能
- ワイヤ、アデノシンなしで治療費、処置時間削減

GOODNET® 7
Multiframe DICOM PACS

Cardiology 総合管理ソリューション

- シンプルで直感的な操作
- 非DICOMの汎用ファイルも一元管理
- Web配信もDICOMでシームレスな運用
- 循環器分野の各検査に対応した解析アプリケーション搭載が可能
- 検査情報を総合的に管理するレポートシステムを提供

●GoodView　販売名：DICOMビューワ GoodView　一般的名称：汎用画像診断装置ワークステーション用プログラム　医療機器認証番号：227ADBZX00086000　製造販売元：株式会社グッドマン
●定量的血管量比解析システム Medis QFR　販売名：メディスQFR　一般的名称：循環動態解析プログラム　医療機器承認番号：30500BZI00029000　選任製造販売業者：ディーマー・メディカル・ジャパン株式会社

■販　売

NIPRO
ニプロ株式会社
大阪府摂津市千里丘新町3番26号

〈商品に関するお問い合わせは〉
株式会社グッドマン ヘルスケアIT事業本部
0120-864-522
URL https://www.goodmankk.com/
E-mail toiawase-goodnet@ml.goodmankk.com

2025.03

Beyond Angiography Japan XXX のご案内

会期　2026年3月19日（木）

開催地　アクロス福岡

大会長　田中　信大（東京医科大学八王子医療センター）

副会長　城戸　輝仁（愛媛大学医学部）

是非ともご予定おきのほど、宜しくお願いいたします。